

**PENGARUH EKSTRAK ETANOL BIJI JARAK (*RICINUS COMMUNIS L.*)  
TERHADAP STRUKTUR HISTOLOGIS TESTIS TIKUS SAWAH  
(*RATTUS ARGENTIVENTER ROBINSON & KLOSS*)  
*The Effect of Castor-bean (*Ricinus communis L.*) Seeds Ethanol Extract on  
Microscopic Structure of Testis of Rice-field Rats  
(*Rattus argentiventer Robinson & Kloss*)***

**Istriyati\* dan Febri Susilowati\*\***

\* Staf pengajar Fakultas Biologi UGM, email : [istriyati@yahoo.com](mailto:istriyati@yahoo.com)

\*\* Alumnus Fakultas Biologi UGM

Diterima: 31 Mei 2008

Disetujui: 20 Juli 2008

**Abstrak**

Tikus sawah (*Rattus argentiventer* Robinson dan Kloss) merupakan jenis hewan mammal yang menimbulkan kerugian besar di sektor pertanian. Selain daya adaptasi yang tinggi terhadap lingkungan, tikus sawah memiliki kemampuan reproduksi yang tinggi dalam waktu singkat, sehingga populasi tikus sawah dapat meningkat dengan cepat. Untuk mengatasi hal ini, diperlukan suatu teknik pengendalian, dengan mempengaruhi tingkat fertilitasnya. Biji jarak (*Ricinus communis L.*) diduga mempunyai efek antifertilitas yang diharapkan dapat mengurangi jumlah populasi tikus sawah. Tujuan penelitian ini adalah untuk mempelajari pengaruh ekstrak biji jarak terhadap struktur mikroskopis testis tikus sawah.

Tiga puluh ekor tikus sawah jantan dengan rata-rata berat badan 99,4 g dibagi menjadi 6 kelompok, masing-masing 5 ekor. Satu kelompok kontrol diperlakukan dengan akuabides, 5 kelompok lainnya masing-masing diperlakukan dengan ekstrak etanol biji jarak secara oral dengan metode *one way single dose* 0.2 ml: 0.4 ml: 0.6 ml: 0.8 ml dan 1.0 ml/100 g bb. Setelah perlakuan tikus sawah dipelihara selama 12 hari. Kemudian tikus dikorbankan dan diambil testisnya untuk dibuat preparat dengan metode parafin, fiksasi dalam larutan Bouin, tebal sayatan 6  $\mu$ m, pewarnaan dengan hematoxilin dan Eosin (HE).

Hasil penelitian menunjukkan struktur mikroskopis testis mengalami degenerasi. Uji statistik menunjukkan adanya penurunan secara nyata jumlah spermatogonia, spermatosit dan spermatid testis tikus sawah antara kelompok kontrol dan perlakuan. Makin tinggi dosis, makin tinggi tingkat kerusakan struktur mikroskopis dan jumlah spermatogonia, spermatosit dan spermatid makin sedikit.

Kata kunci : tikus sawah, ekstrak etanol biji jarak, testis, struktur mikroskopis

**Abstract**

*Rice-field rat (*Rattus argentiventer* Robinson & Kloss) is a mammal pest that causes serious lost on agriculture crop. Beside high adaptation, rice-field rats also have high reproduction ability in a short time, so that the population of the rats increase rapidly. To control population of rice-field rats, an operation technology was required by influencing their fertility level. Castor-bean (*Ricinus communis L.*) seed have antifertility effect expected to reduce the number of rice-field rats population. This research was to learn the effect of castor-bean seeds ethanol extract on microscopic structure of testis rice-field rat.*

Thirty male rice-field rats with body weight average 99.4 g, were divided into six groups of five. The first group as control was treated with aquabidest and the other five group were treated with 0.2 ml; 0.4 ml; 0.6 ml; 0.8 ml and 1.0 ml per 100 g body weight castor-bean ethanol extract orally respectively with the method of one way single dose. After treatment, rats were kept during 12 days. Thereafter, the experimental rats were sacrificed and incised to remove the testis for routine histological process.

The result revealed that testis shown degenerative structure. Statistically, the number of spermatogonia, spermatocytes and spermatids of rice-field rat were decrease compared to control. The higher dose, the higher damage of microscopic structure of testis and the number of spermatogonia, spermatocytes and spermatids were decrease.

*Keywords* : rice-field rat, castor-bean seed ethanol extract, testis, microscopic structure

## PENDAHULUAN

Tikus sawah menempati urutan pertama sebagai penyebab kerusakan terbesar tanaman padi dan merupakan faktor pertama pembatas produksi di kawasan Asia Tenggara, dibandingkan dengan hama lainnya. Di Indonesia, tikus sawah menduduki peringkat pertama hama non gulma tanaman padi sejak tahun 1983, sehingga kerusakan tanaman padi yang disebabkan oleh serangan hama tikus merupakan masalah yang kronis (Leung *et al.*, 1999; Wood, 1991). Jenis tikus yang dominan dan sering menimbulkan kerugian pada tanaman pangan khususnya padi adalah adalah tikus sawah (*Rattus argentiventer* Rob. & Kloss). Tikus sawah ini dapat menyerang semua tanaman padi, mulai dari stadia persemaian sampai dengan stadia siap panen, dan tingkat kerusakan tanaman padi yang diakibatkan bervariasi untuk setiap stadium tanaman. Tikus sawah juga menyebabkan kerusakan pada komoditas pertanian lainnya, baik tanaman pangan, hortikultura dan perkebunan, karena tikus bersifat omnivore/pemakan segala (Leung *et al.*, 1999). Tikus juga merupakan vektor penyakit yang berbahaya bagi manusia dan binatang ternak (Hassanudin & Sudarmadji, 2001). Tikus sawah merupakan hama mammal yang relatif sulit dikendalikan, karena sifat biokologisnya yang berbeda dengan hama padi lainnya. Daya adaptasi yang luas terhadap lingkungan menyebabkan tikus sawah berkembang dengan sangat baik pada berbagai jenis agrosistem sawah, seperti sawah irigasi, sawah lahan

kering dan sawah pasang surut. Oleh karena itu tikus sawah dikenal sebagai hama lintas-agrosistem dan lintas-komoditas pertanian. Selain daya adaptasi yang tinggi terhadap lingkungan, tikus sawah memiliki kemampuan reproduksi yang tinggi. Tikus jantan dewasa kelamin cepat yaitu umur 3 bulan, begitu juga tikus betina dewasa kelamin pendek, cepat birahi setelah melahirkan, beranak banyak sepanjang tahun (Istriyati dan Harsonowati, 2008). Dengan demikian perlu diupayakan cara pengendalian fertilitasnya. Di alam terdapat banyak sumber nabati yang bersifat antifertilitas, di antaranya adalah biji jarak (*Ricinus communis* L.), yang mengandung bahan aktif ricin. Menurut Yong (2000) ricin mempunyai aktifitas 6000 kali lebih beracun daripada sianida dan 12.000 kali lebih beracun daripada bisa ular *rattlesnake*. Menurut Sandhyakumari *et al.* (2003), *Ricinus communis* dapat menyebabkan penurunan jumlah spermatozoa tikus, kelainan gerakan dan morfologi spermatozoa serta penurunan hormon testosteron. Dengan demikian dapat digunakan sebagai dasar pertimbangan untuk pengendalian populasinya. Biji jarak mengandung senyawa yang bersifat racun. Pengaruh racun tersebut perlu diuji untuk mengetahui daya bunuh dan antifertilitas terhadap tikus sawah. Menurut Yong (2000), senyawa ricin yang dicampur dalam umpan efektif untuk menanggulangi hama tikus. Berdasarkan hal tersebut dan dari hasil penelitian Istriyati dan Harsonowati (2008), maka diuji efek biji jarak terhadap struktur histologis testis tikus sawah.

Klasifikasi tikus sawah menurut Strien, 1983 adalah sbb.:

Kingdom : Animalia  
Phylum : Chordata  
Sub Phylum : Vertebrata  
Super Classis: Tetrapoda  
Classis : Mammalia  
Sub Classis : Theria  
Ordo : Rodentia  
Sub Ordo : Myomorpha  
Familia : Muridae  
Sub Familia : Murinae  
Genus : *Rattus*  
Species : *Rattus argentiventer*  
(Robinson & Kloss)

### METODE PENELITIAN

Tikus sawah ditangkap dari area per-sawah Balai Penelitian Tanaman Padi Sukamandi, Subang, Jawa Barat, dengan metode *Trap barrier system* (TBS). Pembuatan ekstrak biji jarak dilakukan di Laboratorium Kimia Balai Penelitian Tanaman Padi (BALITPA), desa Sukamandi, kecamatan Ciasem, kabupaten Subang, Jawa Barat. Penentuan dosis dilakukan dengan uji pendahuluan terhadap 30 ekor tikus sawah jantan dewasa yang dibagi dalam 6 kelompok. Dari uji pendahuluan diketahui dosis yang tidak menyebabkan kematian adalah 1 ml/100 g bb., sehingga untuk uji sebenarnya digunakan *under mortality dose*. Percobaan ini dilakukan dengan menggunakan Rancangan Acak Lengkap (RAL), terdiri dari 6 perlakuan dengan 5 kali ulangan. Tikus sawah diseleksi dan dilakukan penyesuaian (aklimasi) selama 7 hari. Tikus diberi minum air dan pakan gabah secukupnya setiap hari. Tikus yang digunakan adalah 30 ekor tikus sawah jantan dewasa dengan berat badan relatif seragam (rata-rata 94,5 g). Masing-masing tikus perlakuan ditempatkan di dalam kandang berukuran 35x25x30 cm<sup>3</sup>. Tikus perlakuan dibagi dalam 6 kelompok, yang terdiri dari 1 kelompok

kontrol dan 5 kelompok perlakuan. Masing-masing kelompok terdiri dari 5 ekor tikus sawah. Perlakuan dengan ekstrak etanol biji jarak dilakukan dengan cara oral, menggunakan metode *one way single dose*.

Dengan demikian dosis yang diujikan adalah sebagai berikut : 1). Kelompok I, adalah kelompok tikus yang diberi akuabides 1,0 mL/100 g bb., 2). Kelompok II, adalah kelompok perlakuan yang diberi 0,2 mL/100 g bb ekstrak etanol, biji jarak, 3). Kelompok III, adalah kelompok perlakuan yang diberi 0,4 mL/100 g bb ekstrak etanol biji jarak, 4). Kelompok IV, adalah kelompok perlakuan yang diberi 0,6 mL/100 g bb ekstrak etanol biji jarak, 5). Kelompok V, adalah kelompok perlakuan yang diberi 0,8 mL/100 g bb ekstrak etanol biji jarak, 6). Kelompok VI, adalah kelompok perlakuan yang diberi 1,0 mL/100 g bb ekstrak etanol biji jarak.

Selanjutnya tikus dipelihara selama 12 hari dengan pemberian pakan beras pecah kulit (PK) dan minum air ledeng, kemudian dilakukan pembedahan untuk diambil testisnya. Selanjutnya testis dibuat untuk sediaan histologi dengan metode parafin, fiksasi dalam larutan Bouin, tebal sayatan 6 um, pewarnaan dengan larutan Hematoksilin dan Eosin.

Setiap testis dari masing-masing kelompok perlakuan, dipilih 10 sayatan tubulus testis yang terpotong melintang. Dilakukan pengamatan secara kualitatif struktur mikroskopis penampang melintang tubulus seminiferus, pengamatan kuantitatif berupa perhitungan jumlah spermatogonia, spermatosit, dan spermatid.

Data kuantitatif untuk mengetahui ada tidaknya pengaruh pemberian berbagai dosis ekstrak etanol biji jarak antar kontrol dan perlakuan, dianalisis dengan ANOVA, selanjutnya dilanjutkan dengan uji Duncan's Multiple Range Test (DMRT). pada taraf kepercayaan 5% untuk mengetahui letak perbedaan. Analisis ANOVA dan DMRT dilakukan dengan program bantu *software* SPSS 12.0.

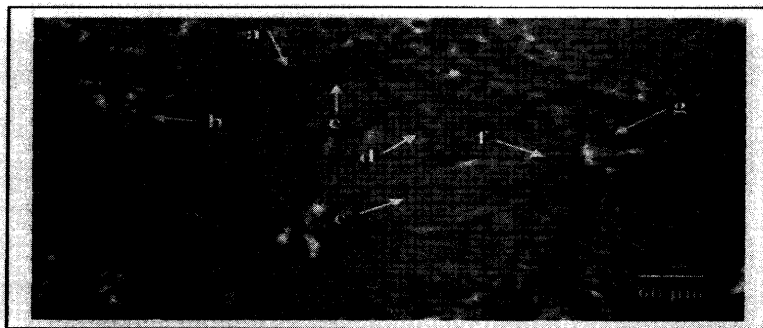
## ANALISIS DAN PEMBAHASAN

### Struktur tubulus testis tikus sawah (*Rattus argentiventer* Rob. & Kloss)

Pada kelompok kontrol (Gb.1), struktur tubulus testis tampak kompak, sel-sel spermatogonium dan sel Sertoli bertumpu pada membran basal. Sel-sel SPermatogenik tersusun rapat dan berlapis-lapis sesuai dengan tingkat perkembangannya pada proses spermatogenesis. Tahapan perkembangan sel-sel spermatogenik dari arah membrane basalis ke lumen tubulus testis berturut-turut adalah spermatogonium, spermatosit, spermatid, dan

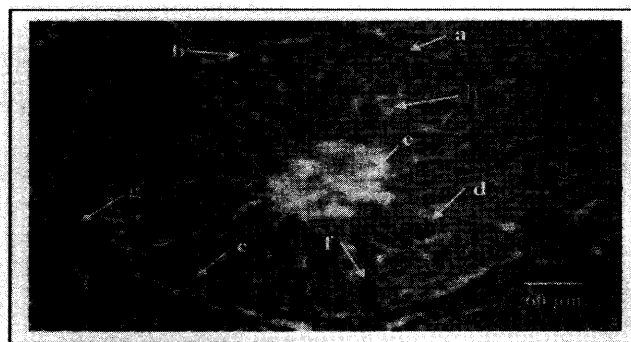
spermatozoon. Spermatozoa tampak hampir memenuhi lumen tubulus. Sel Leydig dan sel-sel pada jaringan interstitial tampak jelas.

Pada kelompok yang diperlakukan dengan ekstrak etanol biji jarak dosis 0,2 ml/100 g bb. (Gb. 2), menunjukkan sel-sel spermatogenik masih tampak bertumpu pada membran basal dan tersusun sesuai dengan tahapan perkembangan, tetapi cenderung lebih longgar, sehingga tampak adanya ruang-ruang kosong, terjadi penurunan jumlah sel-sel spermatogenik. Spermatozoa tidak tampak padat memenuhi lumen tubulus testis. Sel Leydig tampak jelas pada jaringan enterstitial.



Keterangan : a. Membrana basalis; b. Spermatogonia; c. Spermatosit; d. Spermatid;  
e. Spermatozoa; f. Sel Sertoli; g. Sel Leydig

**Gambar 1. Penampang melintang tubulus testis tikus sawah kelompok kontrol. Pewarnaan Hematoksilin-Eosin.**



Keterangan : a. Membrana basalis; b. Spermatogonia; c. Spermatosit; d. Spermatid;  
e. Spermatozoa; f. Sel Sertoli; g. Sel Leydig; h. Ruang kosong

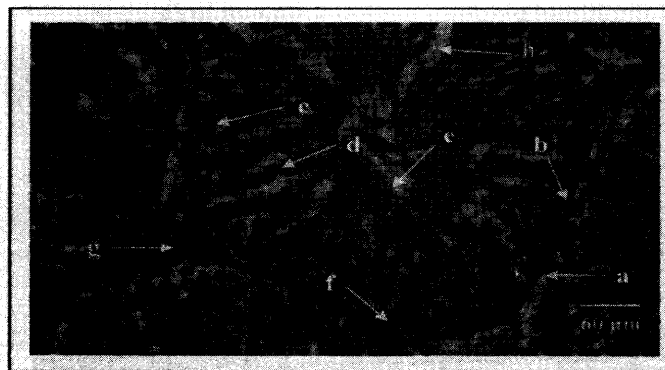**Gambar 2. Penampang melintang tubulus testis tikus sawah kelompok perlakuan 0,2 ml/100 g bb. Pewarnaan Hematoksilin-Eosin.**

Pada kelompok yang diperlakukan dengan ekstrak etanol biji jarak dosis 0,4 ml/100 g bb. (Gb. 3), menunjukkan struktur tubulus testis makin longgar, sehingga tampak tidak kompak, terdapat ruang-ruang kosong di antara sel-sel spermatogenik. Jumlah lapisan penyusun sel-sel spermatogenik juga mengalami penurunan. Sel-sel spermatogonium masih bertumpu pada membran basal, jaringan interstitial mulai tampak longgar, karena adanya ruang-ruang kosong.

Pada kelompok yang diperlakukan dengan ekstrak etanol biji jarak dosis 0,6 mL/100g bb. (Gb. 4), spermatogonium masih bertumpu pada membran basal, susunan sel-sel spermatogenik mulai tidak teratur, tetapi masih dapat dibedakan antara spermatogonium, spermatosit, spermatid, dan spermatozoa. Spermatosit tampak paling jelas di antara sel-sel spermatogenik lainnya. Ruang-ruang

kosong akibat karioreksis semakin meluas. Nampak fragmen-fragmen sitoplasmatis yang berbatasan dengan spermatozoa. Jaringan interstitial tampak semakin longgar dengan meluasnya ruang-ruang kosong, akibat nekrosis.

Pada kelompok yang diperlakukan dengan ekstrak etanol biji jarak dosis 0,8 mL/100g bb. (Gb. 5), susunan sel-sel spermatogenik semakin tidak beraturan. Lumen sel berisi fragmen-fragmen sitoplasmatis dari sel-sel yang mengalami kerusakan. Ruang-ruang kosong akibat karioreksis makin meluas. Membrana basalis sudah lepas pada sebagian sisi. Sebagian spermatosit mengalami pembengkakan, degenerasi lemak dan kariolisis. Spermatid dan spermatozoa sangat sedikit. Sel-selnya pada jaringan interstitial tinggal sedikit karena sebagian besar telah mengalami nekrosis.



Keterangan :

- |                      |                   |                 |                 |
|----------------------|-------------------|-----------------|-----------------|
| a. Membrana basalis; | b. Spermatogonia; | c. Spermatosit; | d. Spermatid;   |
| e. Spermatozoa;      | f. Sel Sertoli    | g. Sel Leydig;  | h. Ruang kosong |

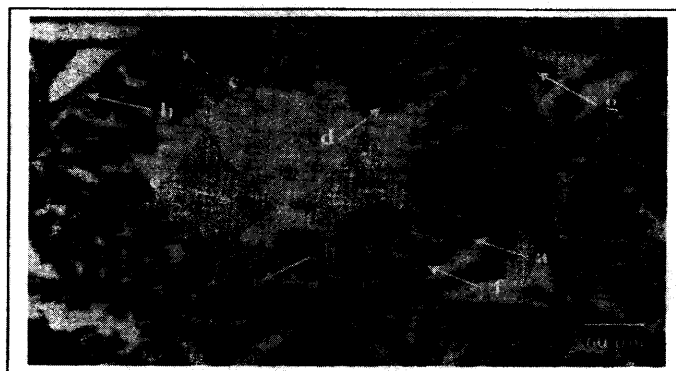**Gambar 3. Penampang melintang tubulus testis tikus sawah kelompok perlakuan 0,4 mL/100 g bb. Pewarnaan Hematoksilin-Eosin.**



Keterangan :

- |                      |                   |                 |                 |
|----------------------|-------------------|-----------------|-----------------|
| a. Membrana basalis; | b. Spermatogonia; | c. Spermatisit; | d. Spermatid;   |
| e. Spermatozoa;      | f. Sel Sertoli    | g. Sel Leydig;  | h. Ruang kosong |

**Gambar 4. Penampang melintang tubulus testis tikus sawah kelompok perlakuan 0,6 mL/100 g bb. Pewarnaan Hematoksilin-Eosin.**



Keterangan :


- |                      |                   |                 |                 |
|----------------------|-------------------|-----------------|-----------------|
| a. Membrana basalis; | b. Spermatogonia; | c. Spermatisit; | d. Spermatid;   |
| e. Spermatozoa;      | f. Sel Sertoli;   | g. Sel Leydig;  | h. Ruang kosong |

**Gambar 5. Penampang melintang tubulus testis tikus sawah kelompok perlakuan 0,8 mL/100 g bb. Pewarnaan Hematoksilin-Eosin.**

Pada kelompok yang diperlakukan dengan ekstrak etanol biji jarak dosis 1 ml/100g bb. (Gb. 6), kerusakan sel spermatogenik pada tubulus seminiferus testis sangat parah. Susunan sel-sel spermatogenik semakin tidak beraturan. Lumen sel berisi fragmen-fragmen sitoplasmatik dari sel-sel yang mengalami kerusakan. Ruang-ruang kosong akibat karioreksis makin meluas. Membrana basalis sudah lepas pada

sebagian sisi. Spermatisit banyak yang mengalami pembengkakan, degenerasi lemak dan kariolisis. Spermatid dan spermatozoa sangat sedikit jumlahnya. Sel-selnya pada jaringan interstitial tinggal sedikit karena sebagian besar telah mengalami nekrosis.

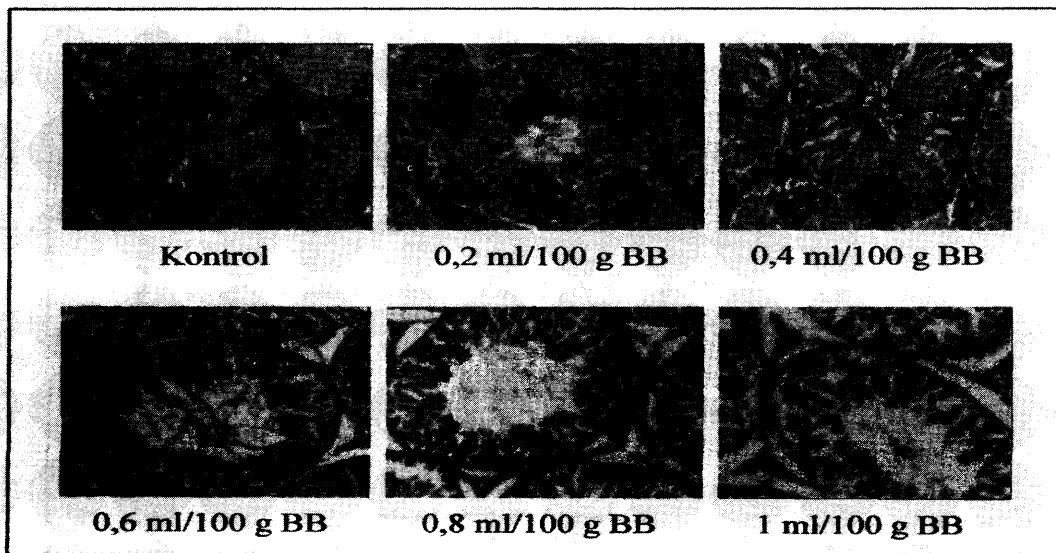
Gambaran histologis tubulus testis antara kontrol dan perlakuan dapat diringkas sbb. (Gb.7)



Keterangan :

- a. Membrana basalis;
- b. Spermatogonia;
- c. Spermatisit;
- d. Spermatid;
- e. Spermatozoa;
- f. Sel Sertoli;
- g. Sel Leydig;
- h. Ruang kosong

**Gambar 6. Penampang melintang tubulus testis tikus sawah kelompok perlakuan 1 mL/100 g bb. Pewarnaan Hematoksilin-Eosin.**



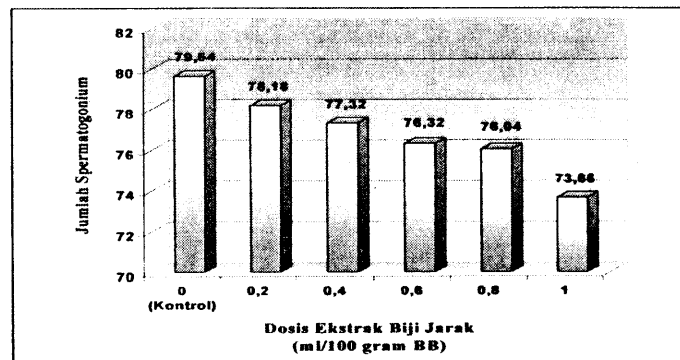
**Gambar 7. Perbandingan kerusakan struktur tubulus testis tikus sawah pada kelompok kontrol dan perlakuan dengan berbagai dosis ekstrak etanol biji jarak**

**Jumlah sel spermatogenik tikus sawah**

Jumlah sel-sel spermatogenik tikus terdiri dari spermatogonia, spermatisit, dan spermatid kelompok kontrol dan perlakuan disajikan dalam histogram dan tabel.

**Jumlah spermatogonia**

Rerata jumlah spermatogonia pada kelompok kontrol dan perlakuan berbagai dosis ekstrak etanol biji jarak tampak pada gambar 8 dan tabel 1 di bawah ini.



Gambar 8. Rerata jumlah spermatogonia testis tikus sawah kelompok kontrol dan perlakuan

Tabel 1. Rerata jumlah spermatogonia testis tikus sawah kelompok kontrol dan perlakuan berbagai dosis ekstrak etanol biji jarak

Kelompok perlakuan	Rerata jumlah spermatogonia
Kontrol	79,64 <sup>a</sup>
Perlakuan 0,2 mL/100 g bb	78,18 <sup>ab</sup>
Perlakuan 0,4 mL/100 g bb	77,32 <sup>ab</sup>
Perlakuan 0,6 mL/100 g bb	76,32 <sup>bc</sup>
Perlakuan 0,8 mL/100 g bb	76,04 <sup>bc</sup>
Perlakuan 1 mL/100 g bb	73,66 <sup>c</sup>

Keterangan : angka yang diikuti huruf yang sama pada setiap kolom tidak berbeda nyata pada tingkat kepercayaan 95 % ( $\alpha = 5\%$ )

Dari hasil penelitian pada gambar di atas, tampak bahwa jumlah spermatogonia dalam tubuli testis tikus sawah setelah pemberian ekstrak etanol biji jarak mengalami penurunan apabila dibanding dengan kelompok kontrol. Pada gambar tersebut diketahui jumlah spermatogonia cenderung menurun dengan makin tinggi dosis perlakuan. Dari ANOVA, menunjukkan ada beda nyata rerata jumlah spermatogonia dalam tubuli testis tikus sawah antar kelompok perlakuan dan kontrol. Hal ini berarti bahwa pemberian ekstrak etanol biji jarak berpengaruh terhadap jumlah spermatogonia. Dengan DMRT

dapat diketahui bahwa pemberian ekstrak etanol biji jarak dosis 0,2 dan 0,4 ml/100 g bb. belum berpengaruh secara nyata. Jumlah spermatogonia menurun secara nyata pada pemberian ekstrak tersebut dosis 0,6 ; 0,8 dan 1,0 mL/100g bb.

#### Jumlah spermatisit

Dari gambar 9 dan tabel 2, tampak bahwa jumlah spermatisit dalam tubuli testis tikus sawah setelah pemberian ekstrak etanol biji jarak mengalami penurunan di banding kontrolnya. Jumlah spermatisit cenderung menurun dengan semakin tingginya dosis perlakuan.



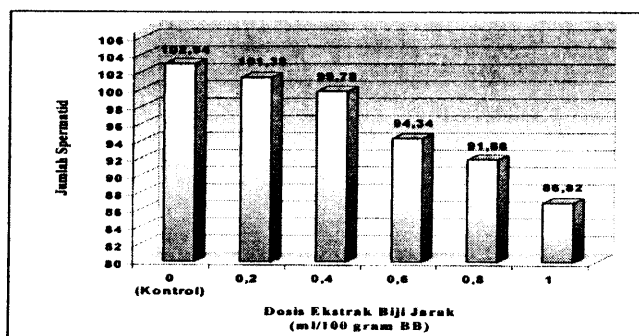
Dengan ANOVA, didapat hasil bahwa ada beda secara nyata jumlah spermatosit dalam tubuli testis tikus sawah antar kelompok perlakuan dan kontrol. Ini menunjukkan bahwa pemberian ekstrak etanol biji jarak berpengaruh terhadap jumlah spermatosit. Dari DMRT diketahui bahwa ekstrak etanol biji jarak dosis 0,2 ml/100 g bb telah berpengaruh secara nyata dalam menurunkan jumlah spermatosit.

**Jumlah spermatid**

Pada gambar 10 dan tabel 3, diketahui bahwa jumlah spermatid dalam tubuli testis tikus sawah setelah diberi ekstrak etanol biji jarak mengalami penurunan bila di-

banding dengan kontrolnya, dan cenderung menurun dengan makin tingginya dosis perlakuan. Hasil ANOVA menunjukkan ada beda nyata rerata jumlah spermatid antar kelompok perlakuan dan kontrol. Tabel di atas menunjukkan bahwa ekstrak etanol biji jarak baru berpengaruh pada dosis 0,6; 0,8; dan 1,0 mL/100g bb.

Dari keseluruhan pengamatan, diketahui bahwa pemberian ekstrak etanol biji jarak berpengaruh menurunkan jumlah sel-sel spermatogenik dalam tubuli testis tikus sawah. Menurunnya jumlah sel-sel spermatogenik ini karena terganggunya proses spermatogenesis.

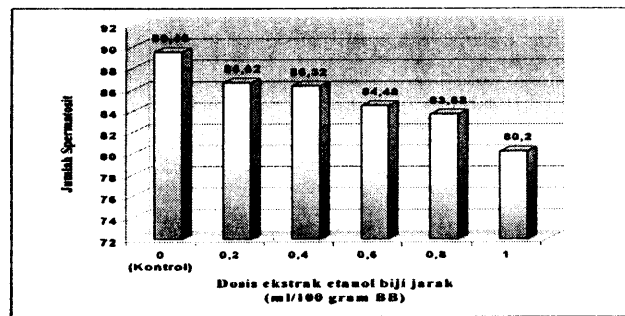


**Gambar 9. Rerata jumlah spermatosit testis tikus sawah kelompok kontrol dan perlakuan**

**Tabel 2. Rerata jumlah spermatosit testis tikus sawah kelompok kontrol dan perlakuan berbagai dosis ekstrak etanol biji jarak**

Kelompok perlakuan	Rerata jumlah spermatogonia
Kontrol	89,46 <sup>a</sup>
Perlakuan 0,2 ml/100 g bb	86,62 <sup>b</sup>
Perlakuan 0,4 ml/100 g bb	86,32 <sup>bc</sup>
Perlakuan 0,6 ml/100 g bb	84,48 <sup>bc</sup>
Perlakuan 0,8 ml/100 g bb	83,68 <sup>c</sup>
Perlakuan 1 ml/100 g bb	80,20 <sup>d</sup>

Keterangan : angka yang diikuti huruf yang sama pada setiap kolom tidak berbeda nyata pada tingkat kepercayaan 95 % ( $\alpha = 5\%$ )



**Gambar 10.** Rerata jumlah spermatid testis tikus sawah kelompok kontrol dan perlakuan

**Tabel 3.** Rerata jumlah spermatid testis tikus sawah kelompok kontrol dan perlakuan berbagai dosis ekstrak etanol biji jarak

Kelompok perlakuan	Rerata jumlah spermatogonia
Kontrol	102,94 <sup>a</sup>
Perlakuan 0,2 ml/100 g bb	101,38 <sup>a</sup>
Perlakuan 0,4 ml/100 g bb	99,78 <sup>a</sup>
Perlakuan 0,6 ml/100 g bb	94,34 <sup>b</sup>
Perlakuan 0,8 ml/100 g bb	91,88 <sup>b</sup>
Perlakuan 1,0 ml/100 g bb	86,82 <sup>c</sup>

Keterangan : angka yang diikuti huruf yang sama pada setiap kolom tidak berbeda nyata pada tingkat kepercayaan 95 % ( $\alpha = 5\%$ )

Dalam Junquiera dkk. (1998) disebutkan bahwa spermatogenesis merupakan serangkaian proses yang meliputi proliferasi, diferensiasi dan pematangan sel-sel spermatogenik. Jika terjadi hambatan pada satu tahap perkembangan, maka akan mempengaruhi perkembangan selanjutnya. Terjadinya penurunan jumlah sel spermatogonia, spermatosit dan spermatid akibat pemberian ekstrak etanol biji jarak, disebabkan mekanisme sitotoksik karena kandungan senyawa toksik yaitu ricin dalam biji jarak. Ricin tersebut bersifat sitotoksik sehingga mampu menghambat proliferasi sel-sel spermatogenik saat berlangsungnya proses spermatogenesis. Perubahan spermatosit primer menjadi spermatosit sekunder melalui meiosis I, dan perubahan spermatosit sekunder menjadi spermatid melewati meiosis II. Selanjutnya spermatid

akan berdiferensiasi menjadi spermatozoa melalui beberapa tahap perubahan. Di dalam siklus sel terdapat periode interfase yang terdiri dari fase G<sub>1</sub>, S dan fase G<sub>2</sub> serta periode mitosis (M). Proses mitosis merupakan saat-saat yang sangat rentan terhadap pengaruh senyawa asing yang masuk ke dalam tubuh. Ricin merupakan polipeptida yang bersifat sitotoksik yang bekerjanya menghambat sintesis protein dengan cara menghambat kerja ribosom pada saat translasi. Di dalam sel ricin bekerja dengan membentuk jembatan antara rantai DNA. Jembatan tersebut berupa ikatan kovalen antara ricin dengan gugus NH<sub>2</sub>OH atau gugus aktif lainnya pada DNA. Keadaan ini akan menghambat proses penggandaan DNA selama fase mitosis (M) sehingga menghambat fungsi DNA dalam sintesis protein.

Di dalam tubuh, terdapat mekanisme pengaturan kadar hormon melalui mekanisme umpan balik negatif. Jika kadar testosterone rendah, maka hipotalamus akan meningkatkan sekresi *gonadotropin releasing hormon* (GnRH), selanjutnya GnRH akan merangsang pituitari (hipofise) untuk meningkatkan produksi *luteinizing hormon* (LH) dan *follicle stimulating hormon* (FSH). LH akan merangsang sel Leydig mensekresikan testosterone, FSH akan merangsang terjadinya spermatogenesis dalam tubuli testis (Junqueira dkk., 1998). Ricin juga bersifat neurotoksik, cincin-A pada ricin akan mengganggu translasi asam amino pada sel neuron, sehingga mengakibatkan terhambatnya transmisi impuls yang dibawa oleh asetilkolin. Apabila transmisi impuls terhambat, maka impuls yang ditransmisikan tidak sampai di sel-sel hipotalamus yang mensekresikan GnRH, sehingga secara bertahap akan menurunkan sekresi GnRH, stimulasi FSH dan LH tidak berlangsung secara baik, akhirnya sekresi LH dan FSH oleh pituitary, menurun.

Penurunan struktur mikroskopis tubuli testis tikus sawah setelah pemberian ekstrak etanol biji jarak, karena terjadi degenerasi atau kerusakan sel. Tingkat degenerasi sel akibat senyawa toksik dapat bervariasi tergantung pada tahapan siklus sel. Sel sangat sensitip pada senyawa antimetabolik pada tahap  $G_1$ .

Kerusakan yang terjadi pada sel-sel spermatogenik akibat pemberian ekstrak etanol biji jarak disebabkan karena degenerasi lemak. Menurut Minckler dkk.(1971), degenerasi ini disebabkan tertimbunnya lemak di dalam sel-sel yang berfungsi untuk metabolisir lemak, dan sifatnya reversibel. Degenerasi yang berlanjut ini menyebabkan nekrosis atau kematian sel. Nekrosis diawali dengan terjadinya perubahan morfologi struktur inti, yang merupakan tingkat lanjut dari degerasi sel yang bersifat *irreversible*. Secara mikroskopis tampak tahapan-tahapan kerusakan inti yang meliputi piknosis, karioreksis dan kariolisis. Sel mengalami piknosis apabila bahan yang ada dalam inti mengalami kondensasi dan terpulas gelap dengan hematoxilin. Karioreksis adalah kon-

disi yang inti selnya pecah menjadi fragmen-fragmen, yang selanjutnya diikuti dengan fragmentasi sitoplasma. Kariolisis terjadi karena terhidrolasinya kromatin yang ada di dalam inti sel, dan inti sel berangsur-angsur kehilangan kemampuan untuk menyerap zat warna.

## KESIMPULAN

Dari hasil penelitian yang diperoleh dan analisis yang dilakukan dapat disimpulkan bahwa Pemberian ekstrak etanol biji jarak (*Ricinus communis* L.) menyebabkan degenerasi struktural tubuli testis tikus sawah (*Rattus argentiventer* Rob.& Kloss).

Pemberian ekstrak etanol biji jarak (*Ricinus communis* L.) menurunkan jumlah sel-sel spermatogenik tikus sawah (*Rattus argentiventer* Rob.& Kloss).

Macin tinggi dosis yang diberikan, makin tinggi tingkat degenerasi sel-sel spermatogenik tikus sawah (*Rattus argentiventer* Rob.& Kloss).

## DAFTAR PUSTAKA

- Hassanudin dan Sudarmaji.2001. **Laporan penelitian Strategi pengendalian Tikus dengan Pendekatan PTH**. Balai Penelitian Tanaman Padi.Subang, Jawa Barat.
- Istriyati & W. Harsonowati.2008. Struktur Mikroskopis Ovarium Dan Uterus Tikus Sawah (*Rattus argentiventer* Robinson & Kloss) akibat pemberian ekstrak etanol biji jarak ( *Ricinus communis* L.)
- Junquiera, L.C., J.Carneiro & R.O. Kelley.1998. Basic Histology.9<sup>th</sup> ed.Appleton & Lange.pp.378-384.
- Leung, L.K.P., G.R. Singleton, Sudarmaji, & Rahmini.1999. **Ecologically-based Population Management of the Rice-field Rat in Indonesia**. In Singleton,G. R.,L.A. Hinds,H.Leirs & Z. Zhang ed., *Ecologically-based Management*

- of Rodent Pests*. ACIAR Monograph Series. Australian Centre for International Agricultural Research. Canberra. pp.305-318.
- Minckler, J., H.B. Anstall & Minckler. 1971. **Pathobiology An Introduction**. The C.V.Mosby Company. Sains Louis. pp. 259-265.
- Sandhyakamuri, K., R.G. Bobby, & M.Indira.2003. **Antifertility effect of *Ricinus communis* (Linn.) on rats**. Phytoterapy Research. John Wiley & Sons. pp.508-511.
- Strien, N.J.V. 1983. **A Guide of the Track of Mammals of Western Indonesia**. School of Enviroment Management. Bogir.
- Wood, B.J. 1991. **Ricefield Rat in Southeast Asia Communities**. In G.R. Quick ed., *Rodent and Rice: Report and Proceedings of an Expert Panel Meeting on Rlce Rodent Control*. International Rice Research Institute. Los Banos. pp.55-60.
- Yong, M.Y.M. 2000. **Racun Ricin**. <http://waynesword.palomar.edu/plmar99.htm> (diakses tanggal 20 Januari 2006)