

## *Sturge-Weber Disease*

### Suatu Laporan Casus

Oleh: Sri Sutarni dan Arif Faisal

Bagian Neurologi dan Bagian Radiologi Fakultas Kedokteran Universitas Gadjah Mada, Yogyakarta

---

#### ABSTRACT

Sri Sutarni & Arif Faisal — *Sturge-Weber Disease: A case report*

Sturge-Weber Disease is one of the congenital malformations, in which we find naevus facialis, general or focal convulsion, mental retardation, and contralateral hemiparesis; sometimes also chorioid angiomata, buphthalmus and glaucoma.

Skull röntgenology, E. E. G. and cerebral angiography make the diagnosis clear.

We reported on a boy, 5 years old, with Sturge-Weber Disease who came to the Hospital with convulsion.

**Key Words:** Sturge-Weber Disease — congenital malformation — naevus facialis — convulsion — mental retardation

---

#### PENGANTAR

*Sturge-Weber Disease*, disebut pula sclerosis tuberosa atau hemangioma trigeminal, merupakan suatu kelainan bawaan, dengan manifestasi pertumbuhan baru dengan faktor familial jelas (Mahar, 1978; Meyer, 1975; Wechsler, 1963). Menurut Brain (1969) *Sturge-Weber Disease* (S. W. D.) merupakan gangguan vasa darah yang ekstensif, sebagai malformasi di satu sisi hemispher, sebagian di regio parietooccipital dengan adanya kalsifikasi yang khas di sub-cortex di luar gyri pada umur 3—5 tahun.

Penyakit ini disebut juga *Krabbe Dimitri Disease*: merupakan atrofi lokal dan kalsifikasi cortex cerebri, berhubungan secara ipsilateral dengan naevus facialis pada innervasi pertama nervus V (Merritt, 1973; Mumenthaler, 1977; Rosenber, 1980).

#### Pathogenesis

*Sturge-Weber Disease* terjadi pada saat pertumbuhan awal embryo (Meyer, 1975), di sekitar vena primitiva persistens di sekeliling otak dan daerah muka. Angioma di daerah muka meluas sampai kepala, leher dan dada. Angioma terdiri dari vena-vena endothelial sebagai garis tipis dari jaringan collagen dermis. Karena tekanan, aliran dan O<sub>2</sub>-nya akan menurun.

Angioma meninges: meninges dan subarachnoid di regio parietooccipital, satu sisi hemispherium kadang-kadang tertutup dan menebal walau tidak sampai menembus cortex cerebri.

Kalsifikasi intrakranial berupa garam Calcium, yang terdiri dari  $\text{Ca}_3\text{PO}_4$  dan  $\text{CaCO}_3$  dalam matrix polisaccharida, terutama lapisan keempat dan keenam. Kalsifikasi ini terjadi di sekeliling kapiller.

Angiomatosis chorioidea terjadi karena sekresi excessif humor aquosa, sehingga tekanan intraokuler meningkat dan timbul buphthalmus dan glaukoma.

Hilangnya neuron karena progressivitas cortex yang ditutup oleh angiomatosis meninges. Destruksi neuron berakibat obliterasi progresif di kapiller dengan deposit Calcium. Secara sekunder terjadi hipoksia, dan timbul kejang. Rendahnya kadar  $\text{O}_2$  merusak cortex yang juga dirangsang oleh angiomatosis meninges.

Hilangnya myelin di substantia alba diakibatkan degenerasi neuron (Merritt, 1973; Rosenberg, 1980; Wechsler, 1963).

### Gejala-gejalanya

*Sturge-Weber Disease* dikenal dengan adanya cutis angiomatosa daerah muka dan sisi lain tubuh; kejang yang dapat bersifat fokal atau general, retardasi mental, angiomatosis choroid mata, buphthalmus dan glaukoma, hemianopia homonym, dan hemiparese sisi kontralateral, dan naevus facialis (Aita, 1975; Brain & Walton, 1969; Merritt, 1973; Meyer, 1975; Mumenthaler, 1977; Rosenberg, 1980; Wechsler, 1963).

Casus dengan naevus capillaris meninges-selalu disertai naevus di kulit kepala dan leher. Sering terlihat kalsifikasi berbentuk pita dengan lebar 2 mm, yang meluas dan memanjang (Shanks, 1969; Sutton, 1980).

### Pemeriksaan

Foto kepala: khas ada *double contour* dengan kalsifikasi gyri di satu sisi hemispherium, biasanya di regio parietooccipital. Tampak gambaran kalsifikasi di bagian superfisial cortex cerebri naevus. Kalsifikasi juga dapat terjadi di bagian dalam otak. Diagnose röntgenologis sukar ditegakkan pada tahun pertama umur anak sampai 5 tahun. Atrofi hemispherium di daerah lesi, sehingga tampak asimetri cranium di daerah tsb. (Shanks, 1969).

E. E. G.: tampak adanya penurunan voltase sampai rendah (isoelektrik) di sekeliling area angiomatis meninges. Aktivitas lebih pelan di sisi yang berlawanan dan *spike wave* irreguler pada saat interictal.

Angiografi menunjukkan adanya vaskularisasi yang berlebihan, kadang-kadang juga tidak; atau makroskopis dapat terlihat sebagai angiomatosis meninges (Sutton, 1980).

### Diagnosa

Mudah ditegakkan berdasar gejala-gejala klinis di atas, seperti: angiomatosis facialis sejak lahir di daerah yang diinervasi nervus V; keluhan pertama kejang fokal atau general di sisi kontralateral naevus, juga hemiparesenya. Kelam-

batan dan retardasi mental terjadi, berikut bermacam-macam pemberatnya setelah kejang.

30% casus dengan buphthalmus, glaukoma dan hemianopia homonim.

Pemeriksaan-pemeriksaan penunjang, seperti foto kepala, E. E. G., angiografi arteria carotis telah diuraikan di atas (Aita, 1975; Brain & Walton, 1969; Meyer, 1975; Rosenberg, 1980; Wechsler, 1963).

### Therapi

*Symptomatis*: Atasi kejang agar tak berlanjut menjadi retardasi mental. Anak dengan status epilepticus perlu pengobatan yang adekuat.

*Cream* untuk muka, hanya untuk indikasi kosmetik.

Hemispherektomi untuk penderita yang serangan kejangnya sukar dikontrol (Brain & Walton, 1969; Meyer, 1975), sedangkan Aita (1975) menganjurkan lobotomi, di samping hemispherektomi. Perlu konsultasi dengan pediater, psikolog, psikiater, neurolog, neurochirurg, radiolog, pekerja sosial, dll.

Radiotherapi masih dipermasalahkan keberhasilannya.

### CASUS

Seorang penderita laki-laki, umur 5 tahun, kiriman dr. F. H. dengan diagnosis: epilepsi dan kejang-kejang.

### Anamnesa

Sejak penderita umur 1 tahun sering kejang-kejang di anggota gerak kirinya, kemudian menjalar ke seluruh tubuh. Selama kejang, kesadaran menurun beberapa menit, tanpa mulut berbuih. Kekuatan anggota gerak kiri menurun, diikuti penurunan kepandaian, dan sangat nakal. Muka sebelah kanan ada tembongnya, yang berwarna merah anggur sejak lahir. Penderita anak pertama di antara 2 bersaudara. Keluarga tak ada yang sakit seperti penderita. Lahir cukup waktunya dan normal, juga persalinannya normal.

### Pemeriksaan

Keadaan umum cukup, gizi sedang, kesadaran compos mentis. Tensi 100/70; nadi 108/menit, reguler; temperatur 37,2°C.; B. B. 17 kg; respirasi 20/menit, costoabdominal; cor dan pulmo tak ada kelainan; hepar dan lien tak palpabel.

Status psychicus: retardasi mental ringan.

Status neurologicus: hemiparesis spastica sinistra cum paresis nervus VII sentral. Tampak naevus facialis di sebelah kanan di daerah yang diinervasi oleh rami I dan II nervus V.

Laboratoris: Hb 10,6 g%; Hct 36; J. L. 8800/mm<sup>3</sup>; thrombocyt 245000/mm<sup>3</sup>; *BBS* 5/10; Hemogram: eos. 8; segm. 39; lymph. 50; monoc. 3; morfologi normal. Elektrolit: Na 134 meq/l; K 3,8 meq/l; Cl 111/meqCl; Ca 8,4 mg%. Hemostatik: masa perdarahan 2'; masa pembekuan 55"; PTT 11,5". Urine: normal.

Konsultasi mata: tak ada kelainan.

Foto kepala: Tabula interna et externa intacta. Tak tampak asimetri cranium. Kalsifikasi melebar di daerah occipitoparietal kanan, jelas terlihat gambaran *double contour* yang sejajar berkelok-kelok. Tulang-tulang lain tak tampak kelainan. Kesan: sesuai dengan *Sturge-Weber Syndrome*. (Lihat FOTO 1.)

Foto thorax: tak tampak kelainan.

Angiografi a. carotis sinistra: Cabang-cabang a. carotis sinistra intracranial tidak ada kelainan. Venae tidak melebar. (Lihat FOTO 2.)

Angiografi a. carotis dextra: Fase arteri tidak tampak pelebaran cabang-cabang a. carotis interna dextra, sedangkan pada fase vena tampak pelebaran venae di daerah occipitoparietal. (Lihat FOTO 3.) Kesan: Angiografi a. carotis dextra menyokong *Sturge-Weber Disease*.

E. K. G.: QR frekwensi 90/menit; TK 0,16"; QL I AVL 456; P *inverted V* 123; bekas infark dan iskemi myocard anterior.

E. E. G.: gambaran *spike waves* kompleks maupun *slow waves*, terutama daerah centrooccipital kanan. HV mulai detik ke-40 gambaran iritatif menyebar ke seluruh hemispherium kanan, juga sedikit ke kiri, tapi tidak sedominan yang kanan.

Konsultasi bedah saraf: dilakukan ligasi a. lingualis, mulai dari pangkal a. maxillaris interna dan a. temporalis superficialis. Incisio retromandibularis ke submandibuler, kulit dasarnya dilepas. Platysma dipisah secara T. Arteria carotis communis dibuka, vagina vasorum vasa cabang a. carotis externa dicari. Dilakukan ligasi a. maxillaris interna dan a. temporalis superficialis di atas n. lingualis. A. lingualis diklip. Luka operasi dijahit seperti biasa.

### Therapi:

Persantin	3 × 75 mg
Luminal	2 × 30 mg
Diamex	2 × 1/2 tablet
Kemicitine	2 × 500 mg selama 4 hari
Papase	3 × 1 tablet
Adona	25 mg i. m.

### KESIMPULAN

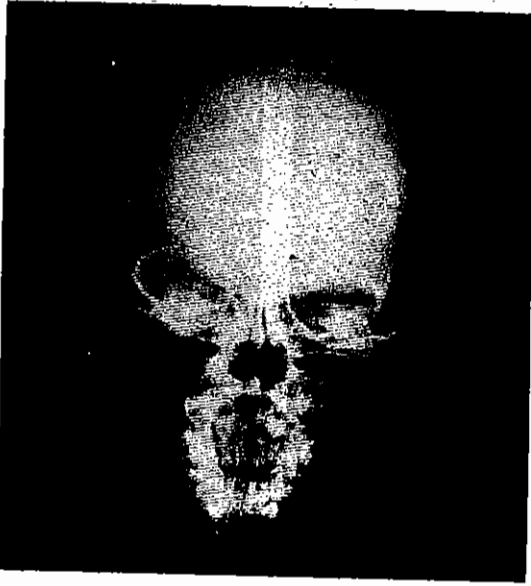Telah dilaporkan satu kasus *Sturge-Weber Disease* pada penderita laki-laki umur 5 tahun yang jarang dijumpai. Dilakukan ligasi a. maxillaris interna dan a. temporalis superficialis.

### UCAPAN TERIMA KASIH

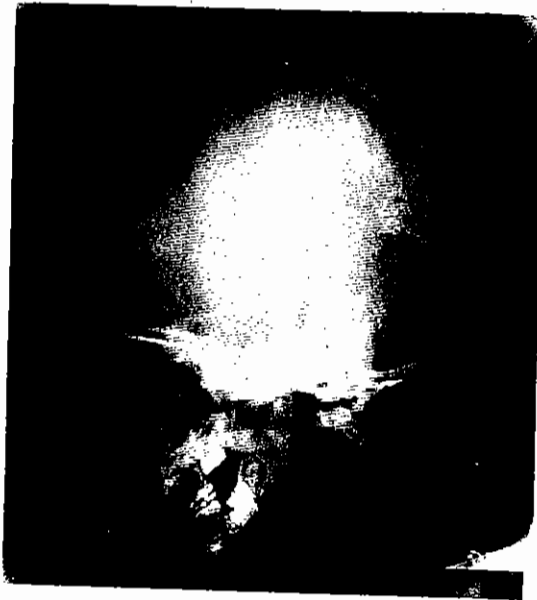Terima kasih kami kepada Rumah Sakit Umum Pusat Dr. Sardjito dan Rumah Sakit Bethesda atas segala bantuan sehingga laporan kasus ini dapat terjadi.

### KEPUSTAKAAN

Aita, J. A. 1975 *Neurologic Manifestation of General Disease*, 3rd ed. Charles C Thomas Publ., Springfield, Ill.



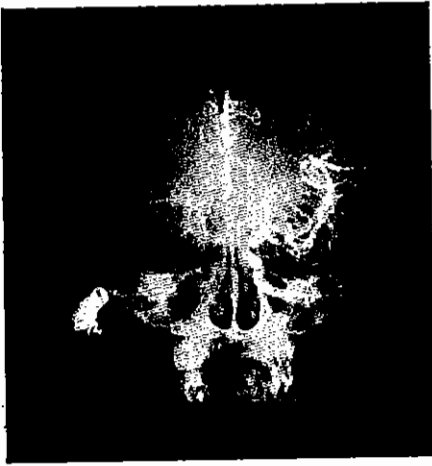
a



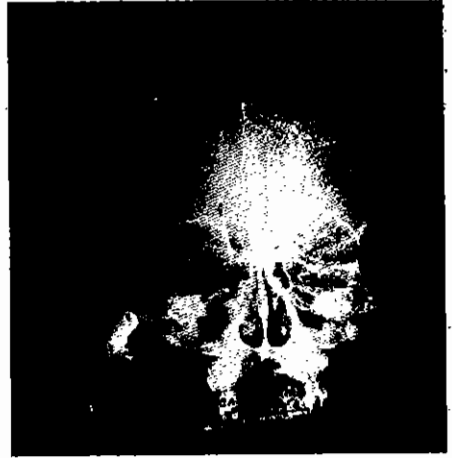b

FOTO 1. — Proyeksi kepala anteroposterior (AP) dan lateral.

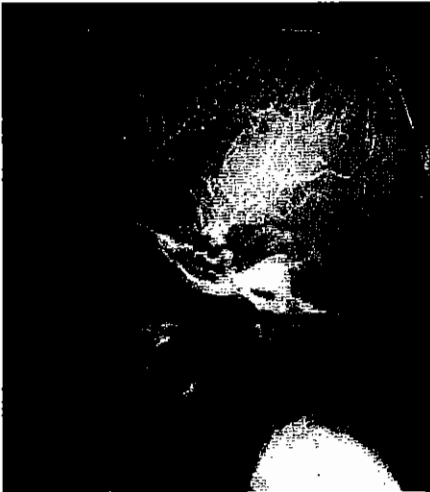- a. Proyeksi AP. Daerah kalsifikasi melébar pada temporoparietal kanan, tidak melewati linea mediana.
- b. Proyeksi lateral kanan. Kalsifikasi temporoparietal, khas ada bayangan *double contour* pada kalsifikasi.



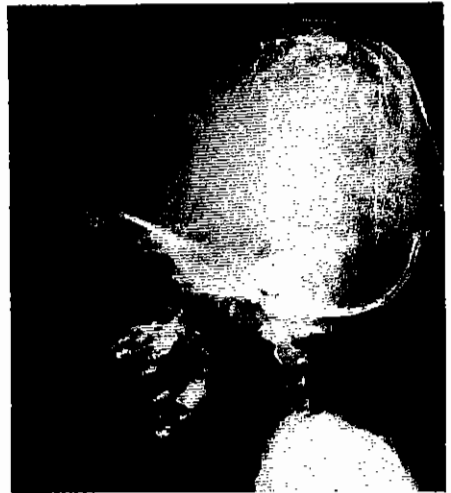a



b




c



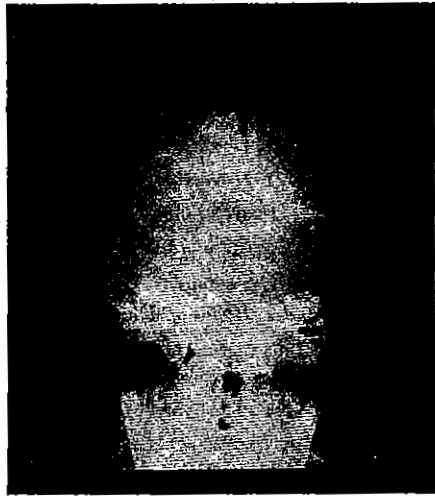
d

FOTO 2.— Angiografi arteria carotis sinistra.

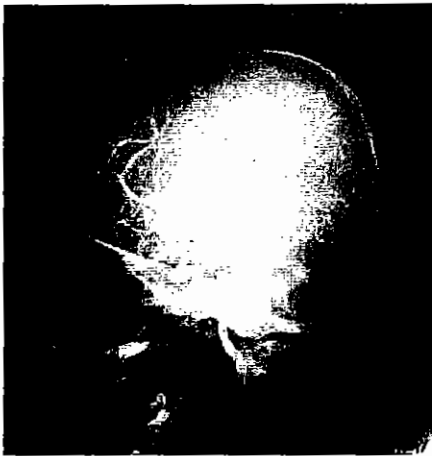- a. Fase arteri, proyeksi AP. Kaliber arteria carotis interna sinistra dan cabang-cabangnya baik. Tidak ada deviasi.
- b. Fase vena, proyeksi AP. Venae yang menuju arah perifer dan vinae dalam terlihat normal.
- c. Fase arteri, proyeksi lateral. Cabang-cabang intracranial a. carotis sinistra normal. Siphon normal.
- d. Fase vena, proyeksi lateral. Kaliber vena baik, tidak ada hipervaskularisasi.



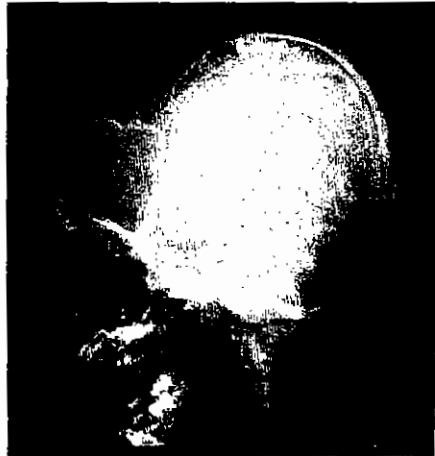a



b



c



d

FOTO 3. — Angiografi arteria carotis dextra.

- a. Fase arteri, proyeksi AP. Cabang intracranial a. carotis interna dextra tidak tampak pelebaran yang menyolok, hanya sedikit hipervaskularisasi.
- b. Fase vena, proyeksi AP. Vena melebar dan prominen terutama di daerah temporo-parietal kanan, sesuai dengan daerah kalsifikasi.
- c. Fase arteri, proyeksi lateral. Sama dengan pada proyeksi AP.
- d. Fase vena, proyeksi lateral. Hipervaskularisasi jelas terlihat di daerah temporo-parietal, sesuai dengan daerah kalsifikasi.

- Brain, L., & Walton, J. V. 1969 *Brain's Diseases of the Nervous System*, 10th ed. Oxford Medical Publisher, London.
- Mahar, M., & Priguna, S. 1978 *Neurologi Klinis Dasar*. P. T. Dian Rakyat, Jakarta.
- Merritt, H. H. 1973 *A Textbook of Neurology*, 5th ed. Igaku Shoin, Tokyo.
- Meyer, J. S. 1975 *Medical Neurology*, 2nd ed. MacMillan Publishing Co. Inc., New York.
- Mumenthaler, M. 1977 *Neurology*. Georg Thieme Publ., Stuttgart.
- Rosenberg, R. N. 1980 *Neurology*. Grune & Stratton, San Francisco.
- Shanks, S. C., & Kerley, P. 1969 *A Textbook of X-Ray Diagnosis*, 4th ed. H. K. Lewis & Co. Ltd., London.
- Sutton, D. 1980 *A Textbook of Radiology and Imaging*, 3rd ed. Churchill Livingstone, London.
- Wechsler, I. S. 1963 *Clinical Neurology*, 9th ed. W. B. Saunders Co., London.
-