

Gambaran elektroensefalografi pada tumor otak

The electroencehalography profiles on brain tumor

Bethadina Purnamawati Prasetyo Dewi*, Samekto Wibowo**, Imam Rusdi **

*KSM Saraf, RS Pertamina Cilacap, Jawa Tengah

**Departemen Neurologi, Fakultas Kedokteran, Kesehatan Masyarakat dan Keperawatan, Universitas Gadjah Mada, Yogyakarta

ABSTRACT

Keywords:
brain tumor,
electroencephalography
(EEG)

Electroencephalography (EEG) is a tool to record electrical activity in the brain. EEG is commonly used for determining the diagnosis of seizures or epilepsy by identifying any abnormalities in the brain such as lesions that trigger seizures.

One common cause of electrical activity disturbance in the brain is brain tumors. Brain tumors are intracranial lesions that are very likely to cause changes in the EEG profile. The presence of an EEG examination may be helpful in determining the extent of functional lesions resulting from brain tumors.

The purpose of this literature review is to provide an overview of the EEG on brain tumors from search literatures and analysis of supporting journals.

ABSTRAK

Kata kunci:
tumor otak,
elektroensefalografi
(EEG)

Elektroensefalografi (EEG) merupakan alat untuk merekam aktivitas listrik di otak. EEG biasa digunakan dalam menentukan diagnosis penyakit kejang dan epilepsi dengan mengidentifikasi setiap keabnormalan pada otak seperti lesi yang memicu serangan kejang. Adanya gangguan aktivitas listrik di otak salah satunya dapat disebabkan oleh tumor otak. Tumor otak merupakan lesi intrakranial yang sangat mungkin dapat menyebabkan perubahan gambaran EEG. Keberadaan pemeriksaan EEG dapat membantu dalam menentukan luasnya lesi fungsional akibat tumor otak.

Tujuan dari penulisan tinjauan pustaka ini adalah untuk memberikan gambaran EEG pada tumor otak berdasarkan hasil pencarian dan analisis jurnal dan literatur yang mendukung.

Correspondence:

dok.beth@gmail.com

PENDAHULUAN

Elektroensefalografi (EEG) merupakan salah satu alat untuk merekam aktivitas listrik di otak yang biasa digunakan dalam menentukan diagnosis penyakit kejang ataupun epilepsi.¹ Aktivitas listrik yang terdeteksi oleh EEG adalah penjumlahan dari perangsangan dan penghambatan aktivitas listrik di sinaps saraf (EPSP dan IPSP).² Salah satu penyebab gangguan aktivitas listrik di otak adalah tumor otak, sehingga tumor otak merupakan lesi intrakranial yang sangat mungkin dapat menyebabkan perubahan gambaran EEG.³

Tumor otak menimbulkan peningkatan tekanan intrakranial karena efek massa yang ditimbulkan akibat terjadinya edema vasogenik yang pada akhirnya akan menimbulkan abnormalitas aktivitas listrik di otak.³ EEG merekam aktivitas listrik abnormal tersebut dalam bentuk gambaran *burst suppression*, aktivitas gelombang delta seperti *polymorphic delta activity* (PDA).^{3,4,5} Pertanyaan yang muncul sekaligus menjadi tujuan penulisan ini adalah bagaimanakah bentuk abnormalitas EEG akibat tumor otak. Untuk itu, pada tulisan ini akan

disusun dan dibahas laporan-laporan yang berkaitan dengan gambaran EEG pada tumor otak.

PEMBAHASAN

Hasil penelusuran terhadap publikasi terkait tumor otak, didapatkan beberapa gambaran abnormalitas EEG.^{4,5,6} Aktivitas delta fokal adalah tanda klasik EEG pada gangguan lokal fungsi serebral.⁴ Lesi struktural sangat dicurigai jika terdapat aktivitas delta yang bersifat kontinu.⁴ Variasi gelombang EEG akibat lesi struktural dapat berupa variasi amplitudo, durasi, dan morfologi (polimorfik).⁵ Telah dilaporkan dalam beberapa penelitian bahwa *polymorphic delta activity* (PDA) merupakan gambaran abnormalitas EEG primer pada tumor otak.^{4,5} Sebaliknya, ditemukannya delta fokal tanpa gambaran radiologis abnormal, biasanya berhubungan dengan keadaan *post-ictal*, infark, atau trauma.

PDA yang persisten mengindikasikan lesi subkorteks (substansia alba) dengan penyebab lesi nonspesifik, dapat disebabkan oleh tumor, infark, abses, trauma, atau perdarahan.⁶ Kelainan tersebut akan mengganggu jaras

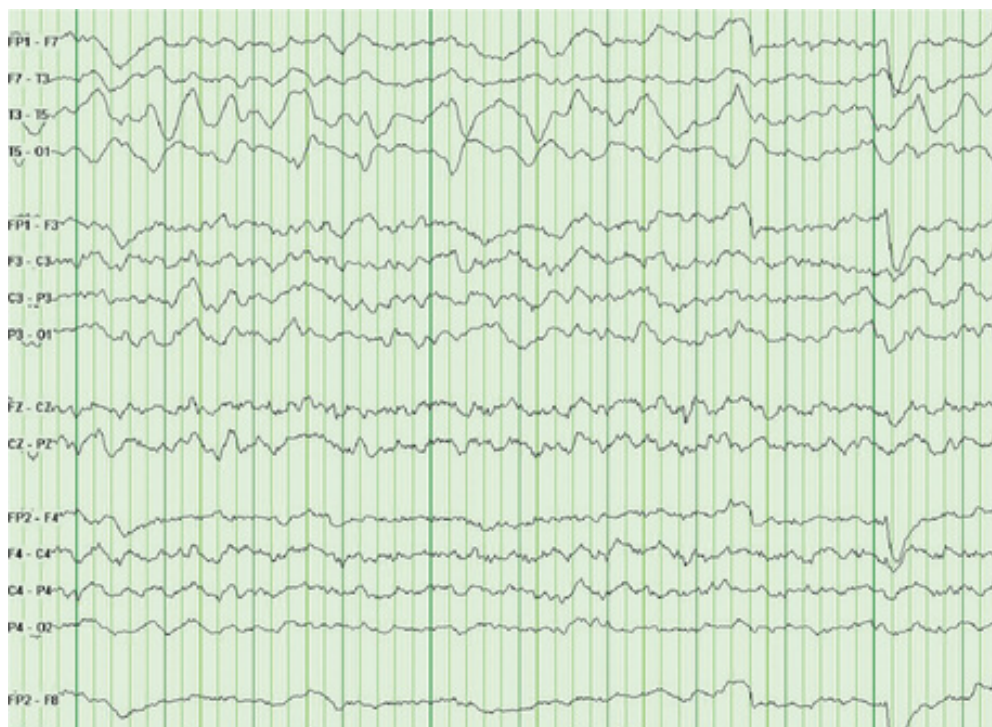talamokortikal yang menuju ke neuron di daerah korteks dan akan menghasilkan gangguan fisiologis neuron.⁵ Neuron pada area tersebut akan menjadi abnormal, berupa, pola yang kacau (asinkron) pada bentuk, amplitudo, dan didaparkannya frekuensi lebih lambat dari normal yang tidak terpengaruh dengan tingkat kesadaran pasien.⁵ Hal tersebut terjadi oleh karena adanya lesi di subkorteks akan merubah ritme neuron di korteks.⁶ Lesi yang terbatas pada *cortical mantle* tidak menyebabkan terjadinya gelombang delta.⁵ PDA terdiri dari gelombang-gelombang delta (0,5-3,9 Hz) yang berbentuk *irregular*, yang mengindikasikan adanya lesi fokal pada *white matter* misalnya pada tumor otak.⁶

Gambaran EEG pada tumor otak juga dapat berupa *intermittent rhythmic delta activity* (IRDA) biasanya terjadi pada frekuensi 2-3,9 Hz dengan amplitudo antara 50-100 uV.⁵ Penelitian mengemukakan bahwa IRDA disebabkan oleh kelainan pada substansia grisea difus, sehingga tidak seperti PDA yang relatif tidak dapat dimodifikasi oleh rangsangan, IRDA sangat reaktif yang meningkat pada saat tutup mata atau hiperventilasi, berkurang dengan membuka mata dan beraktivitas.⁵ Mekanisme IRDA adalah akibat gangguan fungsi dari struktur-struktur substansia kelabu di daerah garis tengah dan terletak dalam (seperti talamus dan inti retikular di batang otak bagian atas), sehingga interaksi mereka dengan neuron korteks mengalami modifikasi.⁴ IRDA di daerah frontal dinamakan *frontal intermitten rhythmic delta activity* (FIRDA) yang banyak pada orang tua sedangkan IRDA di oksipital disebut *occipital intermitten rhythmic delta activity* (OIRDA) yang

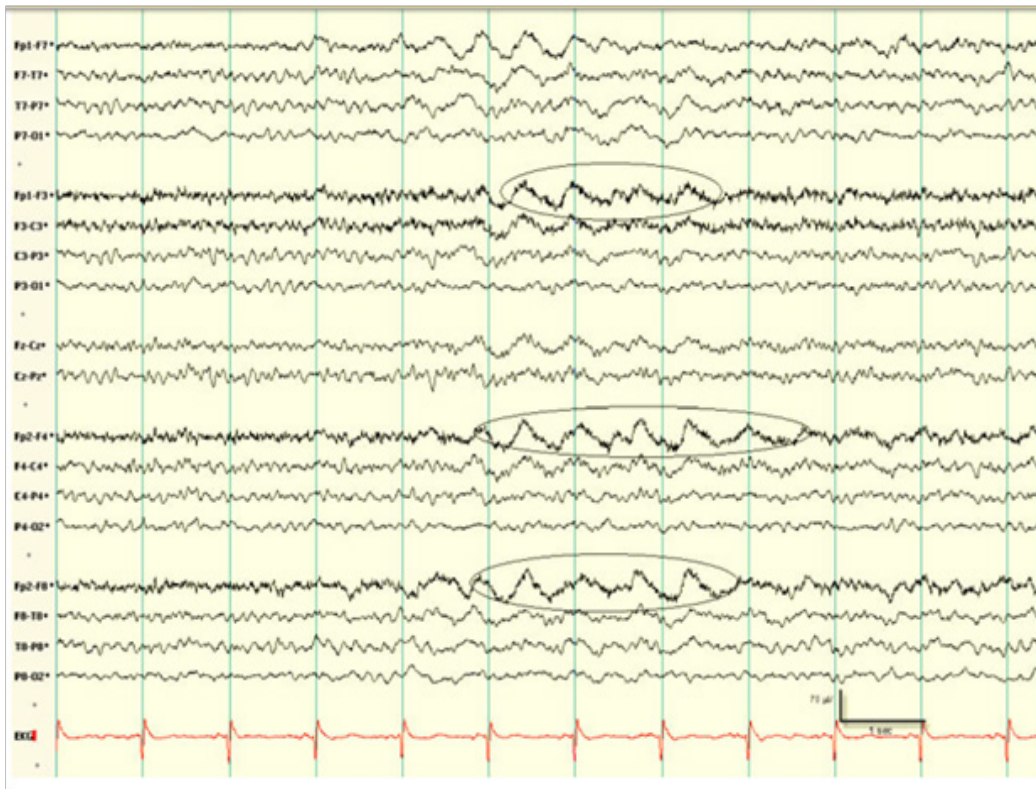banyak terjadi pada anak-anak.⁴ Gelombang IRDA yang terdapat pada bagian temporal disebut *temporal intermitten rhythmic delta activity* (TIRDA).⁴

Aktivitas beta yang abnormal berupa voltase asimetris jika amplitudo gelombang beta antara hemisfer kanan dan kiri berbeda sepertiga atau lebih.⁵ Berkurangnya aktivitas beta merupakan akibat dari disfungsi kortikal seperti pada tumor parekim atau peningkatan resistensi perbatasan medial korteks dengan perekaman elektroda di kulit seperti pada meningioma.⁵

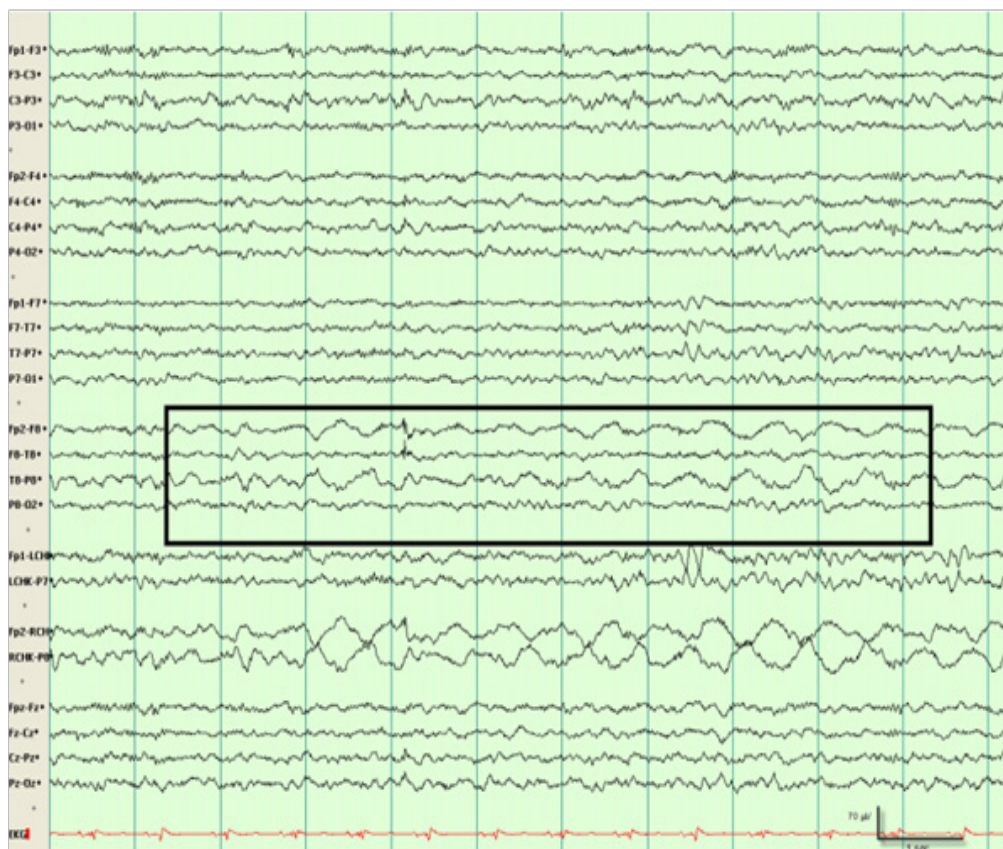
Gambaran EEG pada tumor otak juga dapat berupa gelombang epileptiform. Meskipun epileptogenesis pada tumor otak sebenarnya belum jelas, tetapi terdapat beberapa teori yang digunakan untuk menjelaskan mekanisme tersebut, dan kemungkinan penyebabnya melibatkan banyak faktor.⁶ Aktivitas epileptogenik berasal dari daerah sekitar tumor karena lesi tumor biasanya tidak mempunyai aktivitas listrik.⁷ Pada daerah tersebut terdapat ketidakseimbangan antara mekanisme inhibitorik dan eksitatorik intrakortikal yang didominasi oleh eksitatorik.^{6,7} Mekanisme epileptogenesis berhubungan dengan tipe tumor, morfologi jaringan peritumoral, lingkungan mikro, dan faktor genetik.⁸ Pasien tumor otak dengan kejang dapat menunjukkan gambaran interiktal pada EEG.^{9,10} Lamanya durasi kejang juga dapat berhubungan dengan luasnya daerah lesi di otak.¹¹ Gelombang *spike, sharp*, atau *spike-wave complexes* yang terjadi secara konsisten di area lokal, jarang ditemukan pada awal perjalanan tumor otak. Pasien kejang dengan tumor dapat terjadi *periodic lateralized epileptiform discharge* (PLED).⁵



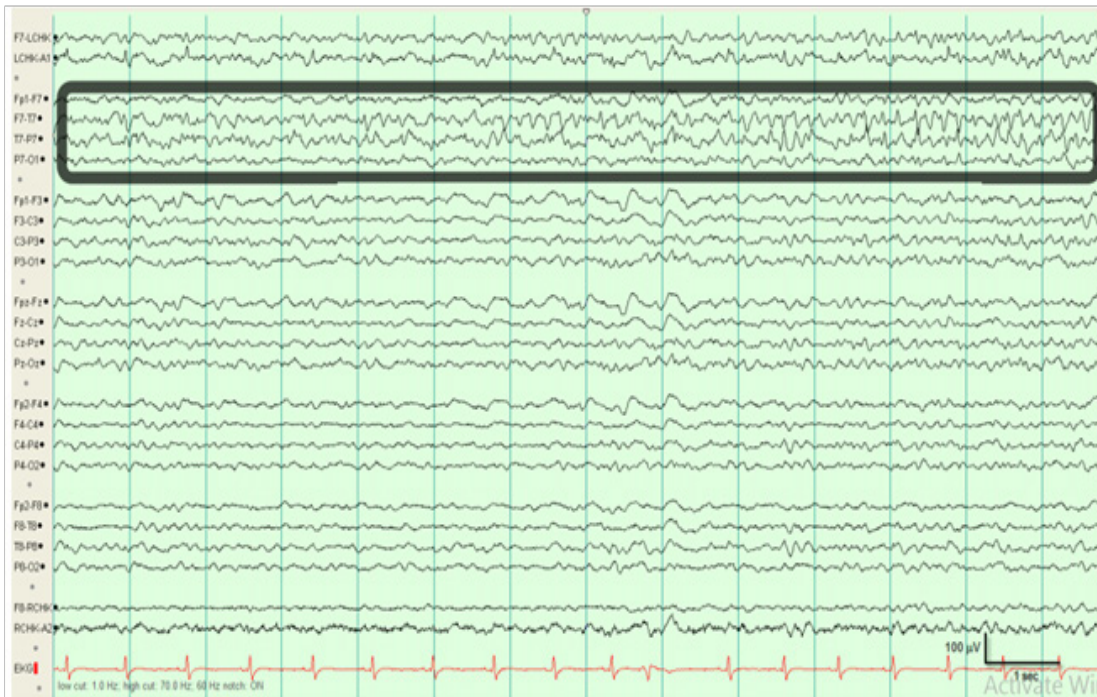
Gambar 1. *Polymorphic Delta Activity* di hemisfer kiri pada pasien tumor otak.⁴



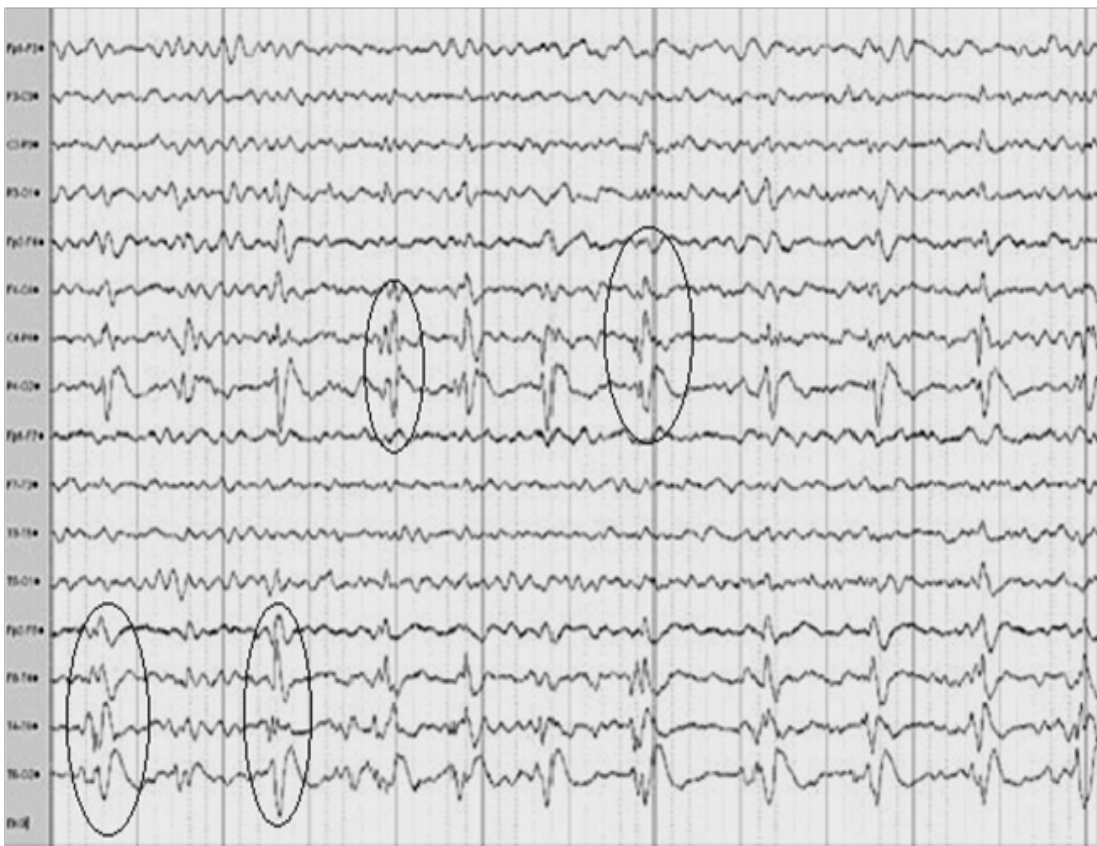Gambar 2. *Frontal intermitten rhythmic delta activity* (FIRDA) pada pasien glioma subkortikal berusia 67 tahun.⁵



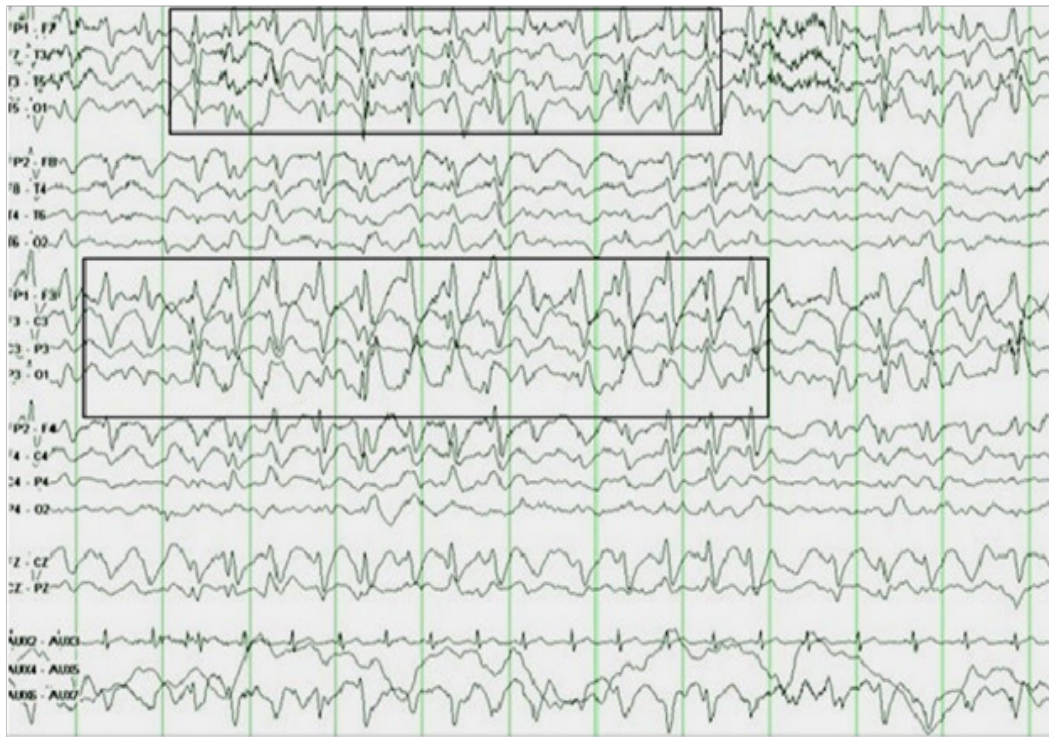Gambar 3. *Temporal intermitten rhythmic delta activity* (TIRDA) pada pasien tumor glioblastoma berusia 46 tahun.⁵



Gambar 4. EEG dengan asimetris gelombang beta pada pasien tumor parenkim berusia 56 tahun.⁵



Gambar 5. PLEDs temporal kiri pada pasien tumor glioma berusia 51 tahun.⁵



Gambar 6. EEG menunjukkan gelombang *spike and slow central* kanan IEDs dan fokal lambat pada pasien tumor frontal kanan dengan kejang parsial.⁵

Pada tumor derajat rendah, karena perkembangannya lambat maka akan terjadi perubahan sel yang secara perlahan akan mengganggu neurotransmitter dan modulator di sinaps sehingga dapat menyebabkan epileptogenesis.⁸ Pada tumor derajat tinggi terjadi perubahan mendadak kerusakan jaringan melalui nekrosis jaringan dan terjadi endapan hemosiderin yang ditengarai memicu epileptogenesis. Proses mekanik desak ruang tumor menyebabkan menurunnya perfusi darah, terjadi hipoksia sel neuron, penumpukan asam laktat, perubahan PH yang menjadi asam, yang mengganggu fungsi sel neuron yang meliputi sinaps dan menginduksi peningkatan glutamat sehingga berperan dalam epileptogenesis.⁸

Interictal epileptiform discharge (IEDs) merupakan *spike waves* atau *complex polyspike waves*, dan *sharp waves*. Durasi *spike waves* 20-70 ms, *sharp waves* 70-200 ms.⁹ Adanya gelombang IEDs pada kejang telah ditemukan pada beberapa penelitian.¹²⁻¹⁷

Tumor infratentorial memberikan gambaran EEG yang berbeda dengan tumor supratentorial. Gambaran karakteristik tumor infratentorial adalah berupa perlambatan sinusoidal yang ritmik berfrekuensi 2-3 spd atau 4-7 spd, dapat bersifat terus menerus ataupun paroksismal.

Meningioma dengan lokasi ekstraaksial dapat menekan otak, tetapi hanya menyebabkan sedikit kerusakan jaringan otak. Meningioma pada anterior atau fossa kranial bagian tengah, kecuali dengan volume

besar, jarang mengubah gambaran EEG. Meningioma dengan bentuk cembung dapat mengubah gambaran EEG. Perlambatan fokal, FIRDA, atau asimetri beta dapat ditemukan. Gelombang epileptiform dapat terlihat pada sedikit pasien, meskipun kecenderungan terdapat kejang. Meningioma oksipital sering terdapat di tentorium dan menyebabkan perubahan fokal pada gambaran EEG.¹⁸

Tumor glioma berhubungan dengan 3 tipe sel glial pada otak, yaitu astrosit, oligodendrosit, dan sel endim. Pertumbuhan glioma yang lambat (glioma derajat rendah) seperti oligodendroglioma dan fibrillari astrositoma (kecuali tumor dengan struktur dalam) sering dapat dibedakan dari glioma derajat tinggi yang tumbuh cepat seperti anaplastik astrositoma dan *glioblastoma multiforme*. Glioma oksipital sering memproduksi perubahan fokal, khususnya PDA dan abnormalitas ritme alfa.¹⁸

Pada tumor yang lebih jinak gambaran EEG yang terjadi adalah terlokalisasi dengan irama teta. Glioma biasanya menyebabkan kejang dan aktivitas epileptiform dapat terjadi sebelum terdapat perlambatan yang signifikan. Selain itu dapat terjadi gelombang delta secara intermitten dengan frekuensi 2-3,9 Hz dan fokal FDA dapat persisten terjadi. Gambaran EEG pada glioma derajat rendah antara lain perlambatan fokal dan fokal *epileptiform discharge*, sedangkan pada glioma derajat tinggi adalah perlambatan fokal dengan amplitudo tinggi, perlambatan difus, latar belakang perlambatan, IRDA, dan PLEDs.¹⁹

Pada tumor yang tumbuh cepat, keadaan abnormal dapat terjadi dan latar belakang gambaran EEG dapat terganggu dan tidak terorganisasi. Glioblastoma menghasilkan gelombang yang tersebar luas, lebih lambat dengan voltase 100-200 uV. Tumor menghasilkan gelombang PDA dengan perubahan irama dasar, juga adanya nekrosis yang banyak menyebabkan *flat* PDA (amplitudo rendah dan delta lambat).²⁰

Tumor glioneural biasanya terjadi pada anak-anak dan menempati 20% tumor anak. Tumor glioneural contohnya adalah tumor glioneurositik, sentral neurositoma, dissembrioplastik neuroepitelial tumor, desmoplastik infatil ganglioglioma, supratentorial primitif neuroektodermal tumor. Tumor glioneural biasanya epileptogenik tinggi. Pada EEG terdapat gambaran gelombang *spike* yang kontinu dan *spike-burst*.¹⁸

Tumor metastase pada otak terjadi umumnya berasal dari karsinoma paru, ginjal, melanoma, karsinoma khorionik. Saat terjadi metastase bilateral, perlambatan difus sering terjadi, walaupun biasanya asimetris, perlambatan dari lesi multipel bilateral, sulit dibedakan dengan kelainan toksik metabolik. Karsinomatosis meningeal biasanya menimbulkan perubahan yang berhubungan dengan situasi klinis. Saat deposit meluas dan menyebabkan ensefalopati, biasanya terjadi perlambatan difus.²¹

Metastase terisolasi biasanya menyebabkan abnormalitas yang lebih sedikit daripada glioma dengan ukuran dan lokasi yang sama. Gelombang lambat menunjukkan frekuensi yang lebih tinggi, amplitudo lebih rendah, dan kurang persisten daripada glioma derajat tinggi dan latar belakang irama normal.²² Pada penelitian yang lain disebutkan pada metastase dapat terjadi perlambatan seperti gelombang delta dan teta dengan ciri fokal persisten, fokal intermitten, lateralisasi persisten, dan lateralisasi intermitten.²³

RINGKASAN

Tumor otak merupakan lesi intrakranial yang sangat mungkin dapat menyebabkan perubahan gambaran EEG. Gambaran EEG pada tumor otak dapat berupa gelombang non epileptiform dan gelombang epileptiform. Abnormalitas gambaran EEG pada tumor otak, bermacam macam, antara lain 1) *periodic delta activity* (PDA), 2) *intermitten rhythmic delta activity* (IRDA) yang dapat berupa *frontal intermitten rhythmic delta activity* (FIRDA), *occipital intermitten rhythmic delta activity* (OIRDA), *temporal intermitten rhythmic delta activity* (TIRDA), 3) *asymmetric beta activity*, 4) *periodic lateralized epileptiform discharge* (PLED), 5) *interictal epileptiform discharge* (IED)

DAFTAR PUSTAKA

1. Tatum IV WO, editor. Handbook of EEG interpretation. United States of America: Demos Medical Publishing; 2014.
2. St. Louis EK, Frey LC, Britton JW, American Epilepsy Society. Electroencephalography (EEG): An Introductory Text and Atlas of Normal and Abnormal Findings in Adults, Children, and Infants. United States of America: American Epilepsy Society; 2016.
3. Kreitzer N, Huynh M, Foreman B. Blood flow and continuous EEG changes during symptomatic plateau waves. Brain Sciences. 2018;8(1):14.
4. van Dellen E, Hillebrand A, Douw L, Heimans JJ, Reijneveld JC, Stam CJ. Local polymorphic delta activity in cortical lesions causes global decreases in functional connectivity. Neuroimage. 2013;83:524-532.
5. Sharanreddy M, Kulkarni PK. Can EEG test helps in identifying brain tumor?. International Journal of Health and Medical Engineering. 2013;7(11):703-708.
6. Andraus ME, Alves-Leon SV. Non-epileptiform EEG abnormalities: an overview. Arquivos de Neuro-Psiquiatria. 2011;69(5):829-835.
7. Lothman EW. The neurobiology of epileptiform discharges. American Journal of EEG Technology. 2015;33(2):93-112.
8. van Breemen MS, Wilms EB, Vecht CJ. Epilepsy in patients with brain tumours: epidemiology, mechanisms, and management. The Lancet Neurology. 2007;6(5):421-430.
9. Selvitelli MF, Walker LM, Schomer DL, Chang BS. The relationship of interictal epileptiform discharges to clinical epilepsy severity: a study of routine EEGs and review of the literature. Journal of Clinical Neurophysiology. 2010;27(2):87-92.
10. Puspita JW, Soemarno G, Jaya AI, Soewono E. Interictal Epileptiform Discharges (IEDs) classification in EEG data of epilepsy patients. Journal of Physics: Conference Series. 2017;943:012030.
11. Jaseja H, Jaseja B. EEG spike versus EEG sharp wave: Differential clinical significance in epilepsy. Epilepsy & Behavior. 2012;25(1):137.
12. Gajic D, Djurovic Z, Di Gennaro S, Gustafsson F. Classification of EEG signals for detection of epileptic seizures based on wavelets and statistical pattern recognition. Biomedical Engineering: Applications, Basis and Communications. 2014;26(02):1450021.
13. Kumar Y, Dewal ML, Anand RS. Epileptic seizure detection using DWT based fuzzy approximate entropy and support vector machine. Neurocomputing. 2014;133:271-279.
14. Bandarabadi M, Teixeira CA, Rasekhi J, Dourado A. Epileptic seizure prediction using relative spectral power features. Clinical Neurophysiology. 2015;126(2):237-248.
15. Song JL, Hu W, Zhang R. Automated detection of epileptic EEGs using a novel fusion feature and extreme learning machine. Neurocomputing. 2016;175:383-391.
16. Mursalin M, Zhang Y, Chen Y, Chawla NV. Automated epileptic seizure detection using improved correlation-based feature selection with random forest classifier. Neurocomputing. 2017;241:204-214.
17. Wang L, Xue W, Li Y, Luo M, Huang J, Cui W, et al. Automatic epileptic seizure detection in EEG signals using multi-domain feature extraction and nonlinear analysis. Entropy. 2017;19(6):222.
18. Ferrier CH, Aronica E, Leijten FS, Spliet WG, Van Huffelen AC, Van Rijen PC, Binnie CD. Electrographic discharge patterns in glioneuronal tumors and focal cortical dysplasia. Epilepsia. 2006;47(9):1477-1486.

19. Ugorec I, Politsky J, Thompson S, Gruber M. EEG Characteristic of Low Grade and High Grade Glioma of the Central Nervous System. *Northeast Regional Epilepsy Group*. 2008;18:234.
20. Korinthenberg R, Scheuring B, Boos J, Niemeyer C. On the origin of EEG-slowing and encephalopathy during induction treatment of acute lymphoblastic leukemia. *Medical and Pediatric Oncology*. 2002;39(6):566-572.
21. Atlanta G. *American Cancer Society: Cancer Facts and Figures*. American Cancer Society. 2012;14:234.
22. Fischer-Williams M, Dike G. *Brain Tumors and Other Space-Occupying Lesions in Electroencephalography: Basic Principles, Clinical Applications and Related Fields*. 3rd edition. United States of America: Williams & Wilkins; 1993.
23. Rowan AJ, Rudolf ND, Scott DF. EEG prediction of brain metastases: A controlled study with neuropathological confirmation. *Journal of Neurology, Neurosurgery & Psychiatry*. 1974;37(8):888-893.