

**STUDI METODE *SCHIFF* UNTUK DETEKSI KADAR FORMALIN
PADA IKAN BANDENG LAUT (*Chanos-chanos*)**

**STUDIES ON *SCHIFF* METHOD FOR THE DETECTION FORMALDEHYDE
IN MARINE MILK FISH (*Chanos-chanos*)**

Yatri Drastini¹, Dyah Ayu Widiasih¹

¹Bagian Kesehatan Masyarakat Veteriner, Fakultas Kedokteran Hewan, Universitas Gadjah Mada,
Yogyakarta
Email: drastini@ugm.ac.id

ABSTRACT

Adding formaldehyde into food as a preservative is a common practice in some fish sellers. The detection of such reagent using Schiff reagent, a relatively cheap and easy to perform test, was carried out on marine milk fish (*Chanos chanos*) treated with 0,03% (300 ppm), 0,04% (400 ppm) and 0,05% (500 ppm) for one hour. The sensitivity and specificity of Schiff to detect formaldehyde in the fish were studied. The effects of formaldehyde on the fish were evaluated in terms of the pH., organoleptic figure, and histopathology of fish tissues. The results showed that the method is 100% sensitive and specific for formaldehyde of 0,05% concentration. The pH relatively wasn't changed. The score of organoleptic figure decreased as the concentration increased. Formaldehyde effected histopathology of gills, but not gastric, skin, and carcass. Formaldehyde had rupture of gill lamellae, hyperplasia of inflammation cells, and hypertrophy of epithel.

Key words: formalin, *Schiff*, sensitivity, spesificity, histopathology

ABSTRAK

Penambahan zat pengawet berbahaya, formalin, pada bahan pangan telah terjadi di Indonesia. Deteksi formalin dengan larutan *Schiff* yang relatif murah dan mudah dilakukan pada ikan bandeng laut (*Chanos chanos*) yang dipapar dengan formalin dengan konsentrasi 0,03% (300 ppm), 0,04% (400 ppm), dan 0,05% (500 ppm) selama 1 jam. Sensitivitas dan spesifisitas *Schiff* untuk deteksi formalin dipelajari. Efek formalin terhadap ikan diamati baik pH, organoleptik dan gambaran histopatologi. Hasil penelitian menunjukkan bahwa larutan *Schiff* sangat sensitif dan spesifik (masing-masing sensitivitas dan spesifisitasnya 100%) untuk mendeteksi formalin dengan konsentrasi minimal 0,05%. Nilai pH ikan baik perlakuan maupun kontrol tidak berbeda jauh. Nilai organoleptik menurun seiring dengan peningkatan konsentrasi formalin. Formalin berpengaruh pada gambaran histopatologi insang, tetapi tidak pada lambung, kulit, dan daging. Formalin menyebabkan ruptur lamellae, hiperplasia sel radang, dan hipertropi epitel insang.

Kata kunci: formalin, *Schiff*, sensitifitas, spesifisitas, histopatologi

PENDAHULUAN

Seiring dengan tuntutan pasar yang menghendaki bahan pangan yang berkualitas serta terjamin keamanannya (*food safety*), maka pengadaan prasarana dan sarana yang baik semakin dibutuhkan. Keamanan suatu produk pangan harus mengikuti kaidah yang telah ditetapkan dalam penerapan ilmu kesehatan masyarakat, antara lain aman dari aspek kesehatan,

aman dari pemalsuan dan aman dari aspek agama (halal) (Adinegoro dan Rahayu, 1997; Girindra, 1996). Salah satu produk pangan yang berasal dari hewan, yaitu ikan. Ikan bandeng merupakan bahan pangan yang mempunyai komponen gizi cukup tinggi dan diminati oleh banyak orang. Badan Pengawasan Obat dan Makanan (BPOM) telah menemukan keberadaan formalin pada ikan asin, mie basah dan tahu, baik yang

dijual pada pasar tradisional, maupun supermarket. Keberadaan formalin dalam beberapa jenis makanan sebenarnya bukanlah hal yang baru. Namun kekurangan informasi mengenai bahaya formalin dan kesulitan membedakan produk yang telah diawetkan dengan formalin mengakibatkan ketidakpedulian masyarakat terhadap bahan pangan yang telah diawetkan dengan formalin. Penelitian bertujuan mengetahui efek formalin pada ikan baik secara organoleptik, perubahan pH maupun gambaran histologi jaringan tubuh ikan laut *Chanos chanos* dan mengukur sensitivitas dan spesifisitas metode *Schiff* untuk mendeteksi formalin yang digunakan untuk merendam ikan segar.

Formalin merupakan salah satu bahan kimia yang dilarang sebagai bahan pengawet makanan atau minuman karena residu formalin mengganggu kesehatan bagi yang memakannya (Anonim., 1995). Menurut *International Programme on Chemical Safety* (IPCS) batas aman formaldehid secara ingesti adalah 2,6 mg/liter berdasarkan *no-observed-effect level* (NOEL) 260 mg/liter pada mukosa lambung tikus yang diberi minum selama 2 tahun. Dampak formalin pada kesehatan manusia menyebabkan iritasi pada mata dan saluran pernafasan, alergi pada kulit dan paru-paru, dan sebagai karsinogen (Anonim, 2005).

Melihat dampak bahaya formalin bagi manusia, maka sekarang ini uji-uji untuk mendeteksi formalin banyak dikembangkan. Salah satu di antaranya adalah dengan teknik destilasi uap yang kemudian kuantitatif formalin diukur dengan spektrofotometer (Arifin dkk., 2005). *Formalin Main Reagent* (FMR) digunakan untuk uji kualitatif formalin (Mahdi, 2006). Di Thailand, formalin dalam pangan termasuk ikan segar dideteksi dengan kit berupa larutan (Anonim, 2008). Spektrofotometer, FMR dan kit dari Thailand relatif mahal harganya. Penelitian ini menggunakan larutan *Schiff* yang relatif murah dan mudah penggunaannya untuk uji kualitatif formalin. Larutan *Schiff* biasanya digunakan untuk deteksi formalin dalam ikan asin oleh

Balai Pengujian dan Pembinaan Mutu Hasil Perikanan (Anonim, 2006), tetapi sensitivitas dan spesifisitas larutan *Schiff* dan gambaran histopatologi insang, perut, kulit, dan daging ikan akibat efek formalin belum diteliti. Pada penelitian ini diharapkan dapat diketahui sensitivitas dan spesifisitas larutan *Schiff* formalin dan juga terlihat efek bahaya formalin pada jaringan tubuh baik berdasarkan perubahan organoleptik, pH, maupun gambaran histologinya.

MATERI DAN METODE

Sampel yang digunakan untuk penelitian ini berupa ikan bandeng air laut *Chanos chanos* yang masih hidup. Ikan diambil langsung dari kolam pemeliharaan yang berisi ikan dengan umur yang sama di Balai Penelitian Ikan di Jepara. Sebanyak 124 ekor ikan diberi empat perlakuan yang berbeda yaitu 31 ekor sebagai kontrol direndam dalam air tanpa penambahan formalin (kelompok A), 31 ekor direndam dengan larutan formalin 0,03% (kelompok B), 31 ekor direndam dengan larutan formalin 0,04% (kelompok C), dan 31 ekor direndam dengan larutan formalin 0,05% (kelompok D) selama 1 jam. Sampel dari masing-masing kelompok sebanyak 30 ekor digunakan dalam pengujian *Schiff*, sedang 4 ekor dari keempat perlakuan diamati gambaran organoleptik, diukur pH, dan dipelajari gambaran histopatologi pada insang, lambung, kulit dan daging.

Pengujian *Schiff* dilakukan dengan cara, masing-masing sampel diambil 2 gram, digerus dengan mortir, ditambah 2 ml akuades, dan disaring dengan saringan teh. Ekstrak daging ditampung dalam tabung reaksi dan ditetesi dengan 1 tetes larutan *Schiff* (0,1% fuchsin, 2 gram sodium metabisulfid, dan 2 ml HCl) (Anonim, 2006). Larutan akan menjadi ungu. Kemudian larutan ditambah 2 tetes HCl pekat. Apabila larutan tetap berwarna ungu, maka sampel positif mengandung formalin (Gambar 1). Jika warna larutan berubah ke

warna ekstrak, maka sampel tidak mengandung formalin (negatif)(Gambar 1). Sensitivitas dan spesifisitas larutan Schiff untuk mendeteksi formalin dalam ikan dianalisis dengan tabel 2 X 2 (Martin dkk., 1987).

Gambaran organoleptik meliputi pemeriksaan: mata, insang, konsistensi sisik, daging(sayatan), dinding dan isi perut(Gambar 2), serta bau sesuai *score sheet* (Data dianalisis dengan formula: $(X - 1,96 s/\sqrt{n}) < \mu < (X + 1,96 s/\sqrt{n})$ dengan tingkat kepercayaan 95% (Anonim, 1991). Pengukuran pH sampel dilakukan dengan cara daging bagian dekat ekor disayat, kemudian ditusuk dengan *foodcare portable pH meter* (Hanna, China). Gambaran histopatologi sampel

didapat dengan pengecatan Haematoksilin dan Eosin (HE)(Roberts, 2001).

HASIL DAN PEMBAHASAN

Hasil uji Schiff menunjukkan bahwa 8/30 ekor ikan mengandung formalin (0,03%), 19/30 ekor untuk formalin 0,04%, 30/30 ekor untuk 0,05%, dan 0/30 tanpa pemberian formalin (Tabel 1). Sensitivitas larutan Schiff untuk mendeteksi formalin dalam ikan yang direndam dengan 0,05%, 0,04% dan 0,03% formalin, masing-masing sebesar 100%, 63%, dan 27%. Sedang spesifitas masing-masing adalah 100% (Tabel 2). Keadaan tersebut menunjukkan bahwa larutan Schiff mampu mendeteksi ada dan tidaknya formalin dengan

Tabel 1. Hasil uji Schiff, pengukuran pH, pengamatan organoleptik dan histopatologi insang, lambung, kulit dan daging

Perlakuan	Schiff (+)	pH	nilai organoleptik	histopatologi			
				insang	lambung	kulit	daging
Kontrol	0/30	5,96	5,83	hemoragi epitel	t.a.p.	t.a.p.	t.a.p.
0,03% formalin	8/30	6,07	7,90	ruptur lamella primer dan sekunder	villi rusak, muskulus lisis	t.a.p.	t.a.p.
0,04% formalin	19/30	5,78	7,57	hemoragi, hiperplasia sel radang	t.a.p.	t.a.p.	t.a.p.
0,05% formalin	30/30	6,09	7,40	hemoragi, hiperplasia sel radang, hipertropi epitel	t.a.p.	t.a.p.	t.a.p.

t.a.p=tidak ada perubahan

tingkat keakuratan mencapai 100% untuk daging ikan yang direndam dengan formalin konsentrasi minimal 0,05%. Peluang kesalahan mendeteksi formalin adalah 0%. Dengan kata lain, daging ikan yang mengandung

formalin minimum 0,05% akan terdeteksi sangat baik tanpa terjadi kesalahan deteksi yang dinamakan 'positif palsu' dan 'negatif palsu' (Martin dkk., 1987).

Tabel 2. Sensitivitas dan spesifisitas larutan Schiff pada berbagai konsentrasi formalin

Konsentrasi formalin	Nilai sensitivitas	Nilai spesifisitas
0,05%	100%	100%
0,04%	63%	100%
0,03%	27%	100%

Pada perendaman 0,05% formalin, nilai prediksi positif sebesar 100% (Tabel 3) yang menunjukkan larutan Schiff mampu mendeteksi sampel positif formalin dengan tingkat kesalahan positif palsu 0% (Martin dkk., 1987). Penjual ikan merupakan pihak yang diuntungkan secara ekonomi karena tidak ada ikan yang terbuang akibat kesalahan uji Schiff. Sedang nilai prediksi negatif 100% (Tabel 3) berarti larutan Schiff

mampu mendeteksi sampel negatif formalin dengan tingkat kesalahan negatif palsu 0% (Martin dkk., 1987). Jika ikan yang tidak mengandung formalin dideteksi negatif, maka konsumen diuntungkan karena mereka aman mengonsumsi ikan tersebut. Pada ikan yang direndam dengan formalin 0,03% spesifisitas uji Schiff sebesar 100%, sedang sensitivitasnya hanya 27%. Spesifisitas 100%.

Tabel 3. Nilai prediksi positif dan negatif larutan Schiff pada berbagai konsentrasi formalin

Konsentrasi formalin	Nilai prediksi negatif	Nilai prediksi positif
0,05%	100%	100%
0,04%	73%	100%
0,03%	58%	100%

atau nilai prediktif positif 100% memberi arti 100% ikan yang mengandung formalin terdeteksi positif. Sedang sensitivitas rendah (27%) atau nilai prediktif negatif 58% (Tabel 2 dan 3) berarti 58 dari 100 ekor ikan yang terdeteksi negatif, benar-benar tidak mengandung formalin.

Nilai pH ikan yang dipapar formalin tidak jauh berbeda dengan kontrol. Ikan dengan 0,03% formalin menunjukkan pH 6,07; 0,04% dengan pH 5,78; 0,05% dengan pH 6,09; dan kontrol 5,96 (Tabel 1). Nilai pH tidak berpengaruh pada toksisitas formalin. Pada pH yang relatif sama pada perlakuan, kerusakan insang bervariasi antara lain ruptur lamellae primer dan sekunder, hiperplasia sel radang dan atau hipertropi epitel (Tabel 1, Gambar 4). Chinabut dkk. (1987) melaporkan pH 6,5-8,5 tidak berpengaruh pada toksisitas formalin (konsentrasi 25, 50, dan 75 ppm) yang diberikan pada ikan air tawar. Perbedaan efek toksisitas formalin dimungkinkan oleh perbedaan spesies ikan.

Gambaran histologi pada kulit dan daging/karkas tidak terlihat adanya perubahan baik dengan formalin 0,03% sampai 0,05% (Tabel 1, Gambar 8 dan 10). Kulit tersusun dari lapisan epidermis luar berupa sisik yang keras dan tahan terhadap bahan kimia (formalin) maupun serangan bakteri (Roberts, 1989). Pada lambung hanya 1 ikan yang menunjukkan villi rusak dan muskulus lisis (formalin 0,03%), sedang 2 ikan lainnya tidak ada perubahan (formalin 0,04% dan 0,05%) (Tabel 1, Gambar 6). Gambaran villi rusak dan muskulus lisis disebabkan oleh pembusukan organ. Menurut IPCS batas aman formaldehid secara ingesti adalah 2,6 mg/liter atau 0,026% (0,03%). Batasan tersebut dapat diartikan bahwa kadar 0,03% formaldehid tidak mengiritir lambung atau saluran pencernaan. Formalin merupakan larutan formaldehid dalam air dengan kadar 37-40%. Formalin 0,03% -0,05% dapat diartikan mengandung ±0,012% - 0,020% formaldehid yang lebih kecil daripada batasan IPCS. Menurut Restani dan Galli (1991) Formalin kadar rendah dengan pemberian

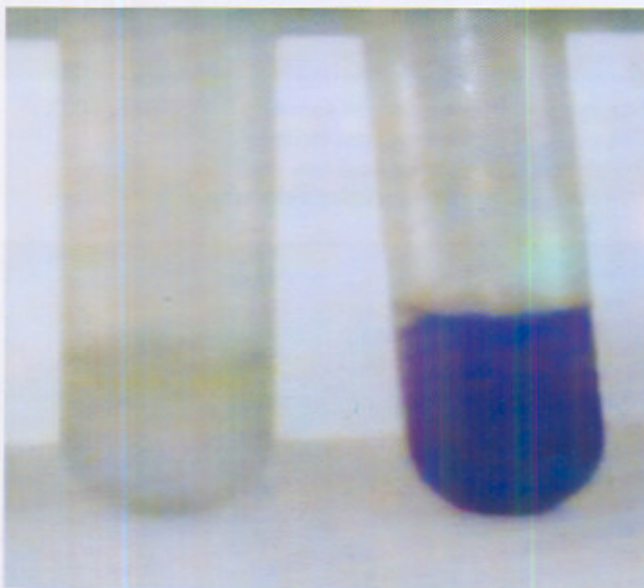
secara inhalasi dan per oral tidak menimbulkan kanker. Pemberian formalin secara per oral dengan kadar yang relatif tinggi dan berulang kali akan merubah formalin menjadi *formiate*, CO_2 , dan air yang mengakibatkan perubahan histopathological gastrium.

Pemeriksaan struktur histopatologi insang menunjukkan bahwa insang mengalami ruptur lamella primer dan sekunder (formalin 0,03%); hemoragi, dan hiperplasia sel radang (formalin 0,04 dan 0,05%); serta hipertropi epitel (formalin 0,05%)(Tabel 1, Gambar 4). Semakin tinggi kadar formalin semakin parah perubahannya. Gejala akibat keracunan formalin secara inhalasi berupa iritasi saluran nafas, mata dan hidung, gejala bronchitis dan pneumonia (Anonim, 2008). Insang termasuk saluran pernafasan pada ikan.


Gambaran organoleptik antara ikan perlakuan memiliki nilai yang menurun sesuai peningkatan konsentrasi formalin yaitu dari 7,90 (formalin 0,03%); 7,57 (formalin 0,04%) sampai 7,40(formalin

0,05%)(Tabel 1). Penurunan terjadi pada nilai perubahan insang dan konsistensidaging/karkas. Perubahan pada insang kemungkinan akibat iritasi formalin. Pada gambaran histopatologi insang di atas telah diterangkan adanya perubahan-perubahan yang semakin parah pada pemberian formalin dengan kadar yang semakin tinggi.

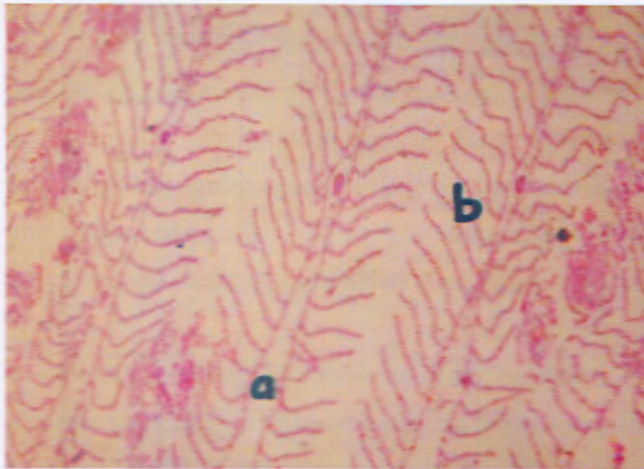
Hasil penelitian menunjukkan bahwa larutan *Schiff* sangat sensitif dan spesifik (100%) untuk mendeteksi formalin dengan konsentrasi minimal 0,05%. Nilai pH ikan baik perlakuan maupun kontrol tidak berbeda jauh. Nilai organoleptik menurun seiring dengan peningkatan konsentrasi formalin. Formalin berpengaruh pada gambaran histopatologi insang, tetapi tidak pada lambung, kulit, dan daging. Informasi sensitivitas dan spesifisitas *Schiff* dan efek formalin diharapkan bermanfaat dalam pengendalian penggunaan formalin dalam pangan.



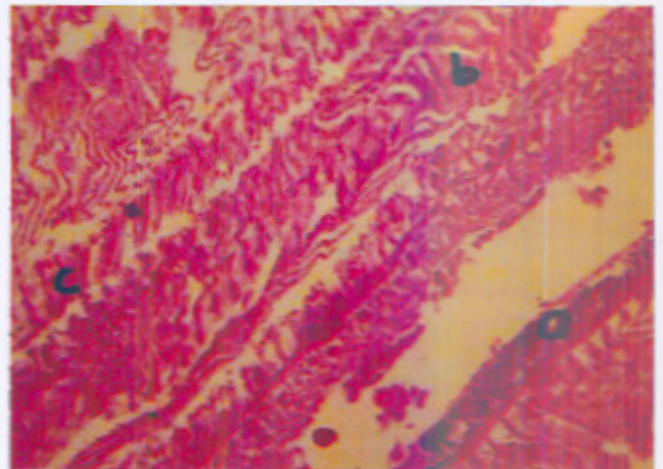
Gambar 1. Uji *Schiff* ungu=positif; putih=negatif



Gambar 2. Organoleptik



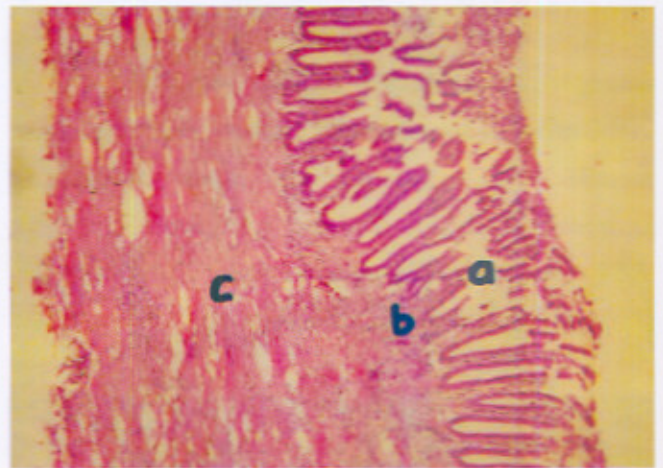
Gambar 3. Insang kontrol(HE, 100X)
a = lamella primer normal;
b = lamella sekunder normal



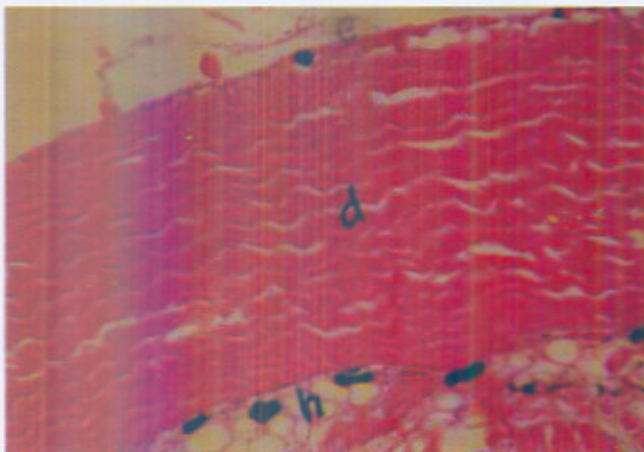
Gambar 4. Insang dengan formalin 0,05% (HE, 100X)
a = lamella primer normal
b = lamella sekunder normal
c = hiperplasia sel radang




Gambar 5. Lambung kontrol (HE, 100X)
a. lapisan mukosa normal
b. lapisan submukosa normal
c. lapisan muskularis eksterna normal




Gambar 6 Lambung dengan formalin 0,03% (HE, 100X)
a. lapisan mukosa terlepas
b. lapisan submukosa
c. lapisan muskularis eksterna lisis



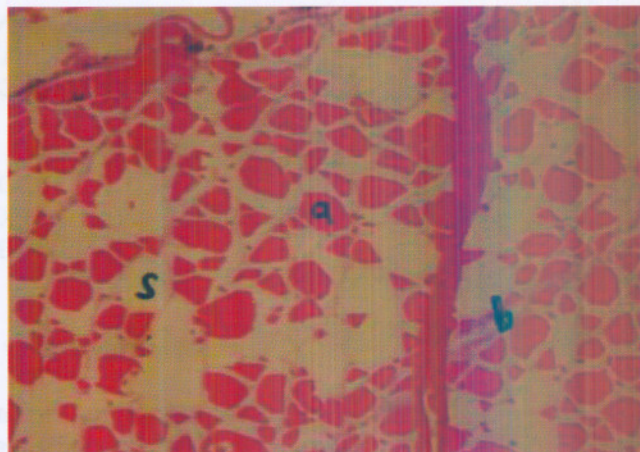
Gambar 7. Kulit kontrol (HE, 100X)
d.stratum kompakturn(dermis)
h.hipodermis



Gambar 8. Kulit dengan 0,05% formalin (HE, 100X)
d. stratum kompakturn(dermis)
h. hipodermis



Gambar 9. Daging kontrol (HE, 100X)
a. endomisium normal
b. perimisium normal



Gambar 10. Daging dengan 0,05% formalin (HE, 100X)
a. endomisium
b. perimisium
c. vakuola

UCAPAN TERIMAKASIH

Penulis mengucapkan terimakasih kepada Tim Hibah Penelitian Fakultas Kedokteran Hewan UGM atas pemberian dana penelitian, dan para mahasiswa antara lain Dini Dinarwati, Yuli Kurniasih, Triana Wulandari, Dian Purwaningrum serta Erna Khusniya Wati atas bantuan pengujian di laboratorium.

DAFTAR PUSTAKA

- Adinegoro, H, Rahayu, M, 1997. Prospek Produk Halal pada Industri di Indonesia dalam Rangka Memasuki abad 21. Prosiding Seminar Nasional Teknologi Pangan. Denpasar, Bali.
- Anonim. 1991. Petunjuk Pengujian Organoleptik Produk Perikanan. SNI 01-2346-1991. Dewan Standarisasi Nasional. Indonesia.
- _____. 1995. Bahan Tambahan Makanan. SNI 01-3924-1995. Dewan Standarisasi Nasional. Indonesia.
- _____. 2005. Formalin. Badan Pengawasan Obat dan Makanan. www.pom.go.id.
- _____. 2006. Uji Kualitatif Residu Formalin dalam Produk Perikanan dengan Larutan Schiff. Balai Pengujian dan pembinaan Mutu Hasil Perikanan. Cirebon.
- _____. 2008. Penatalaksanaan Keracunan. http://medlinux.blogspot.com/2008_07_01_archive.html.
- Arifin, Z., Murdiati, T.B., Firmansyah. 2005. Deteksi Formalin dalam Ayam Broiler di Pasaran. Seminar Nasional Teknologi Peternakan dan Veteriner 2005. Balai Penelitian Veteriner, Bogor.
- Chinabut, S., Limsuwan, C., Tonguthai, K., Pungkachonboon, T. 1987. Toxic and Sublethal Effect of Formalin on Freshwater Fishes. NACA/WP/87/56. Network of Aquaculture Centres in Asia, Bangkok, Thailand.
- Girindra, A. 1996. *Sertifikat daging halal Majelis Ulama Indonesia*. Fakultas Kedokteran Hewan IPB, Bogor.
- Mahdi, C. 2006. *Introducing Some of New Kit Tester Products: Formalin Main Reagent*. University of Brawijaya. Malang, Indonesia.
- Martin, S.W., Meek, A.H. Willeberg, P. 1987. *Veterinary Epidemiology: Principles and Methods*. 1st Ed. Iowa State University. Press Ames.
- Restani P., Galli CL. 1991. Oral Toxicity of Formaldehyde and Its Derivatives. *Crit. Rev. Toxicol.* 21:315-328.
- Roberts, R.J. 2001. *Fish Pathology*. 3rd Ed. W.B. Saunders. Toronto.