

**IDENTIFIKASI GLIKOKONJUGAT PENGHANTAR BAU DAN DISTRIBUSINYA PADA EPITELIUM  
OLFAKTORIUS HIDUNG KALONG KAPAUK (*Pteropus vampyrus*)  
DAN LASIWEN DEIGNAN (*Myotis horsfieldii*)**

IDENTIFICATION OF GLYCOCONJUGATE ODORANT'S MESSENGER AND ITS DISTRIBUTION IN  
OLFACTORY EPITHELIUM OF COMMON FRUIT BAT (*Pteropus vampyrus*)  
AND INSECT BAT (*Myotis horsfieldii*)

Yosephine Nicolory Paula<sup>1</sup>, Teguh Budipitojo<sup>1</sup>

<sup>1</sup>Bagian Anatomi, Fakultas Kedokteran Hewan, Universitas Gadjah Mada, Yogyakarta  
Email: tegbu@yahoo.com

**ABSTRACT**

The research was aimed to identify the kind of the sugar residues in the glycoconjugate using four type of lectins, i.e. wheat germ agglutinin (WGA), soybean agglutinin (SBA), concanavalin A (Con A), *Rhcinus communis* Agglutinin (RCA), and their distributions in olfactory epithelium of fruit bat (*Pteropus vampyrus*) and insect bat (*Myotis horsfieldii*). A number of 3 mature female deignan bats and 3 mature female common flying-foxes were used as laboratory animals. Histological slides of nose of those animals were stained with Alcian Blue-Periodic Acid Solution (AB-PAS) and lectin histochemistry. Histological analysis was carried out descriptively. The result concluded that AB-PAS staining in the common-flying fox's olfactory epithelium showed acidic and neutral sugar residues in common-flying fox glycoconjugate. Whereas the mannose, N-acetylgalactosamine and N-acetylglucosamine were detected in the lasiwen's glycoconjugate. The sugar residues distribution in the common-flying fox's olfactory epithelium lay in mucous surface, dendrite, supranuclear region olfactory neuron, Bowman's duct, Bowman glands and basal cell. The sugar residues distribution in the deignan bat's olfactory epithelium lies in mucous surface and supranuclear region olfactory neuron.

**Key words:** Sugar residues, glycoconjugate, olfactory epithelium, common-flying fox, deignan bat

**ABSTRAK**

Penelitian ini bertujuan untuk mengidentifikasi jenis-jenis residu gula dalam glikokonjugat menggunakan 4 jenis lektin yaitu *wheat germ agglutinin* (WGA), *soybean agglutinin* (SBA), *concanavalin A* (Con A), *Rhcinus communis Agglutinin* (RCA) dan distribusinya pada epitelium olfaktorius tunika mukosa hidung kelelawar pemakan buah (*Pteropus vampyrus*) dan kelelawar pemakan serangga (*Myotis horsfieldii*). Sebanyak 3 ekor Kalong betina dewasa dan 2 ekor Lawa betina dewasa digunakan dalam penelitian. Preparat histologinelitian dari 3 ekor kalong betina dewasa dan 3 ekor lawa betina dewasadicat dengan pewarnaan *Alcian Blue-Periodic Acid Solution* (AB-PAS). Analisis preparat histologi dilakukan secara deskriptif. Dapat disimpulkan bahwa residu gula pada glikokonjugat epitelium Kalong adalah *mannose*, *N-acetylgalactosamine* dan *N-acetylglucosamine*. Jenis-jenis residu gula pada glikokonjugat epitelium olfaktorius lasiwen adalah *mannose* dan *N-acetylglucosamine*. Distribusi residu gula tersebut terdapat pada lapisan mukus permukaan, dendrit, zona supranuklear badan sel saraf olfaktorius, duktus kelenjar Bowman, kelenjar Bowman dan sel basal, sedangkan distribusi residu gula pada epitelium olfaktorius lasiwen tersebar di lapisan mukus permukaan dan zona supranuklear badan sel saraf olfaktorius.

**Kata kunci:** Residu gula, glikokonjugat, epitelium olfaktorius, kalong, lasiwen

## PENDAHULUAN

Adanya keanekaragaman jenis pakan maupun habitat kelelawar, menyebabkan terjadinya perbedaan dalam mencari dan cara makan di antara berbagai jenis kelelawar. Kelelawar pemakan serangga menggunakan *echolocation* (kemampuan menentukan lokasi berdasarkan pantulan suara) untuk mendeteksi keberadaan mangsanya, sedangkan kelelawar pemakan buah menggunakan indra penciuman untuk menemukan buah yang masak. Kalong kapauk (*Pteropus vampyrus*) adalah kelelawar pemakan buah dan *Lasiwen deignan* (*Myotis horsfieldii*) adalah kelelawar pemakan serangga.

Hidung berfungsi untuk mendeteksi dan membedakan ribuan komponen organik bermolekul rendah dengan beragam struktur kimia. Kemampuan deteksi bau diperantarai oleh suatu jenis protein tertentu, yang dapat mengenal dan mengikat komponen bau. Salah satu komponen pengikat bau yang terpenting adalah *odorant-binding protein*, yang diduga dapat menyebabkan Bergeraknya bau masuk kedalam mukus nasal (Breer, 2003). Reseptor bau pada epitelium olfaktorius kemudian menerima molekul bau dan mentransmisikannya ke bulbus olfaktorius (Nakajima dkk, 1998). Menurut Farbman yang disitasi oleh Ferrari dkk (1999) keberadaan *Odorant-binding protein* dapat diidentifikasi di dalam lapisan mukus pada permukaan mukosa olfaktorius dan pada kelenjar Bowman sebagai glikokonjugat yang mengandung *N-acetylglucosamine* dan residu gula terminal (Bal dan Anholt, 1993). Diduga ada keterkaitan antara residu gula terminal dalam glikokonjugat dengan kecepatan *odorant-binding protein* dalam menghantarkan komponen bau ke reseptor bau di epitelium olfaktorius.

Penelitian ini bertujuan untuk mengidentifikasi jenis-jenis residu gula dalam glikokonjugat menggunakan 4 jenis lektin yaitu *wheat germ agglutinin* (WGA), *soybean agglutinin* (SBA), *concanavalin A*

(Con A), *Rhiginus communis Agglutinin* (RCA) dan distribusinya pada epitelium olfaktorius tunika mukosa hidung kelelawar pemakan buah dan kelelawar pemakan serangga. Penelitian ini diharapkan dapat menentukan jenis residu gula penyusun glikokonjugat dan distribusinya pada seluruh permukaan epitelium olfaktorius hidung kelelawar, menentukan salah satu faktor yang berperan dalam menentukan kecepatan/ketajaman penciuman, dengan menggunakan jenis dan distribusi residu gula dalam hidung kelelawar pemakan buah sebagai indikator dan dapat menambah khasanah ilmu pengetahuan dan sebagai dasar penelitian lanjutan pada spesies lainnya.

## MATERI DAN METODE

Penelitian dilakukan dengan menggunakan 3 ekor kalong dan 3 ekor lasiwen betina umur dewasa sebagai sampel. Sampel hidung yang akan diproses untuk pembuatan preparat histologi dengan metode parafin, terlebih dahulu dimasukkan dalam larutan dekalsifikasi *acid formic-sodium acetat* sampai tulang menjadi lunak.

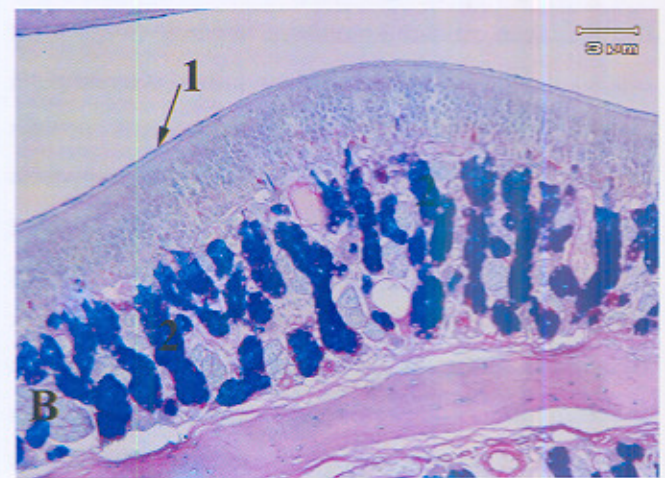
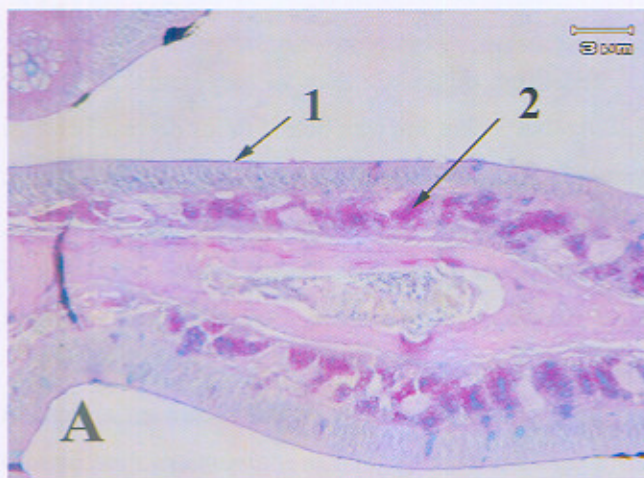
Blok parafin kemudian disiris secara serial dengan ketebalan 5  $\mu\text{m}$  menggunakan *rotary microtome Yamato Kohki* untuk pembuatan prepsrat histologi. Preparat histologi selanjutnya diwarnai dengan AB-PAS (*Alcian Blue-Periodic Acid Solution*) dan pewarnaan lektin histokimia. Langkah dalam pewarnaan lektin histokimia untuk mendeteksi keberadaan lektin *wheat germ agglutinin* (WGA), *soybean agglutinin* (SBA), *concanavalin A* (Con A), *Rhiginus communis Agglutinin* (RCA) adalah dengan memproses potongan jaringan pada: 1) methanol yang mengandung 0,3% H2O2 selama 10 menit; 2) lektin (5-10  $\mu\text{g/ml}$ , Vector Lab. Inc USA) selama 30- 60 menit; 3) *complex avidin-biotin peroksidase* (ABC Elite kit, PK-6100; Vector Lab. Inc, USA) selama 30 menit; dan 4) 0,1% 3,3' *Diaminobenzidine tetrahydrochloride* (DAB) dan

0,02% H<sub>2</sub>O<sub>2</sub> selama 10-15 menit. Selanjutnya potongan jaringan diwarnai kontras dengan Mayer Hematoksin, dicuci dengan PBS, diikuti dengan dehidrasi dalam serial alkohol dan dijemihkan dengan xilol.

Hasil pewarnaan diamati dibawah mikroskop cahaya Olympus DX15 dan diambil gambarnya dengan kamera digital Olympus DP 12-2. Gambar yang dihasilkan diolah menggunakan perangkat lunak *Adobe Photoshop 7.0*. Jaringan dianalisis secara deskriptif.

### HASIL DAN PEMBAHASAN

Untuk mengetahui sifat glikokonjugat digunakan



Gambar 1. Mikrograf epitelium olfaktorius septum nasalis lasiwen (A) dan kalong (B) dengan pewarnaan AB-PAS. Lapisan mukus permukaan (1); kelenjar Bowman (2). Pada lasiwen tampak terwarnai merah pada 1 dan 2, sedangkan pada kalong tampak terwarnai *purple-blue* pada 1 dan 2.

Fungsi signifikan residu gula yang dideteksi dengan lektin histokimia yaitu transduksi sinyal, rekognisi sel, dan atau interaksi sel- sel (Kinzinger dkk, 2005). Dalam penelitian ini dilakukan identifikasi residu gula menggunakan lektin *Concanavalin Agglutinin* (Con A), *Soybean Agglutinin* (SBA), *Wheat Germ Agglutinin* (WGA) dan *Rhizinus communis Agglutinin* (RCA).

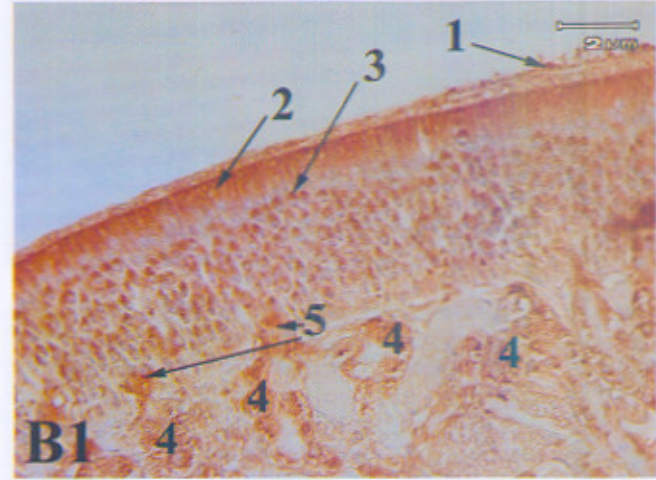
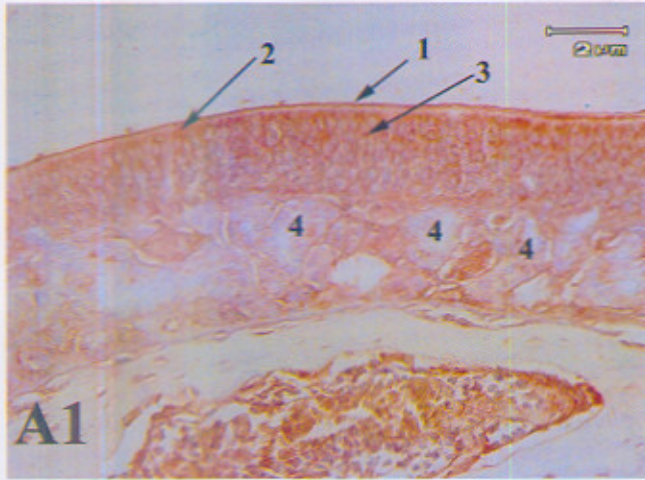
Con A mengungkapkan glikokonjugat yang mengandung mannose (Gambar 2). Pada kalong lapisan

pewarnaan *Alcian Blue-Periodic Acid Solution* (AB-PAS). Teknik kombinasi pewarnaan AB-PAS mengindikasikan bahwa bila sel terwarnai biru maka glikokonjugat bersifat asam, sel terwarnai merah maka glikokonjugat bersifat netral dan asam lemah, dan bila sel terwarnai *purple-blue* maka glikokonjugat bersifat asam dan netral. Pewarnaan AB-PAS pada kalong menunjukkan lapisan mukus permukaan dan kelenjar Bowman berwarna *purple-blue*, hal ini berarti glikokonjugat bersifat asam dan netral. Pewarnaan AB-PAS pada lasiwen menunjukkan lapisan mukus permukaan dan kelenjar Bowman berwarna merah, hal ini berarti glikokonjugat bersifat netral dan asam lemah (Ferrari dkk., 1999) pada gambar 1.

mukus permukaan, dendrit, zona supranuklear badan sel saraf olfaktorius, duktus kelenjar Bowman dan kelenjar Bowman terwarnai dengan intensitas kuat oleh Con A. Pada lasiwen lapisan mukus permukaan dan zona supranuklear badan sel saraf olfaktorius terwarnai oleh Con A, sedangkan duktus kelenjar Bowman dan kelenjar Bowman tidak terwarnai oleh Con A. Zona supranuklear pada badan sel saraf olfaktorius terwarnai Con A yang mengungkapkan  $\alpha$ -D-mannose, sitoplasma

terwarnai Con A ditandai dengan gula terminal dalam retikulum endoplasma (RER) dan kompleks golgi (Furhmann dan Bereiter Hahn, 1984). Secara

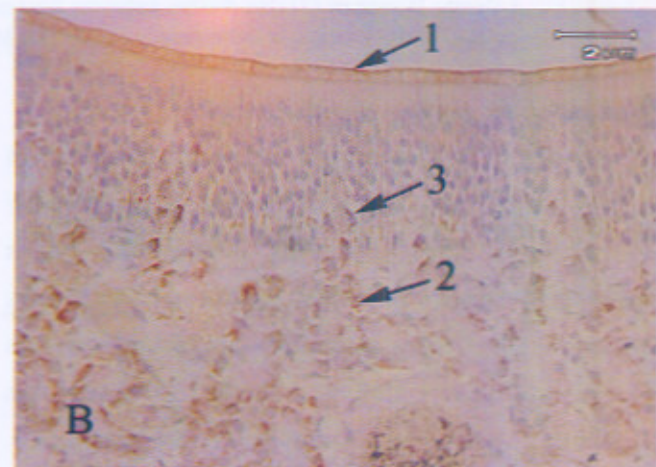
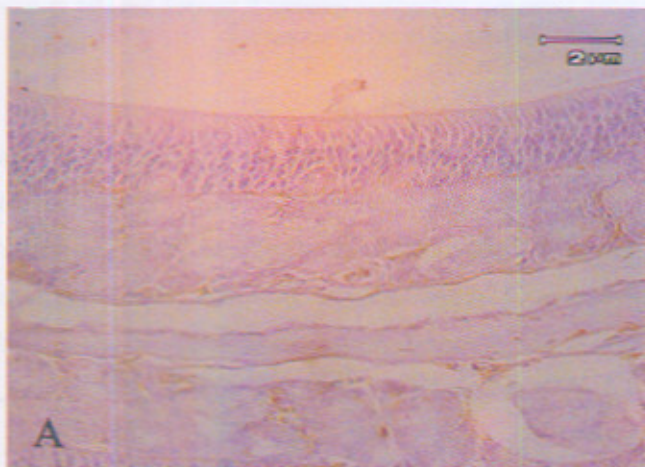
mikroskopis RER dan kompleks golgi terutama berlokasi pada area supranuklear badan sel saraf olfaktorius (Ferrari dkk., 1998).

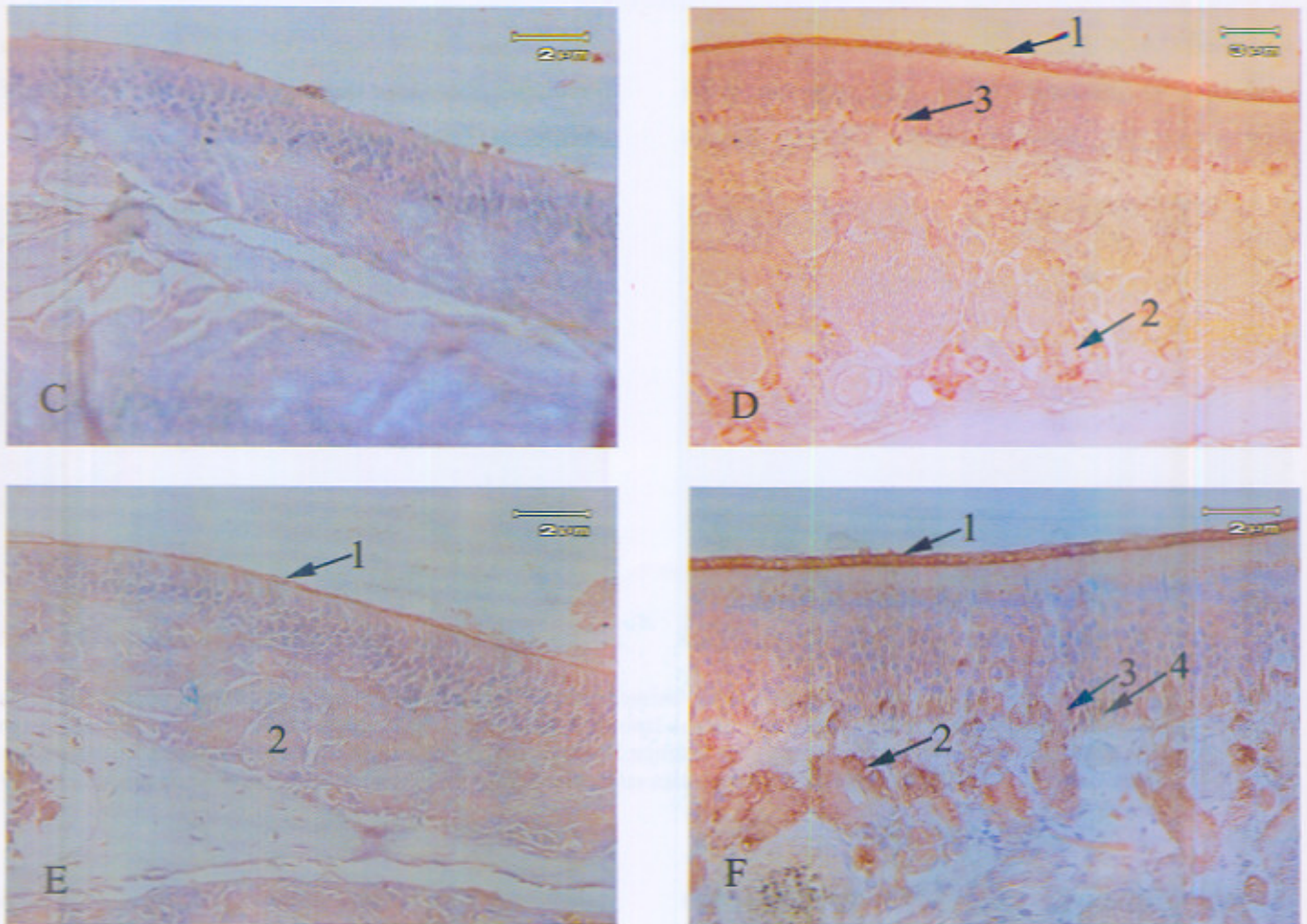


Gambar 2. Mikrograf epitelium olfaktorius septum nasalis lasiwen (A1) dan kalong (B1) dengan pewarnaan lektin histokimia menggunakan Concavalin A. Pada lasiwen tampak lapisan mukus permukaan (1); dendrit (2); zona supranuklear badan sel olfaktorius (3) terwarnai sedangkan pada kelenjar Bowman tidak terwarnai. Pada kalong tampak lapisan mukus permukaan (1); dendrit (2); zona supranuklear badan sel saraf olfaktorius (3); duktus kelenjar Bowman (4) dan kelenjar Bowman (5) terwarnai.

*Soybean Agglutinin* (SBA) dan RCA mengungkapkkan glikokonjugat yang mengandung *N-acetylgalactosamine*. Pada kalong, lapisan mukus permukaan, duktus kelenjar Bowman dan kelenjar Bowman terwarnai oleh SBA dan RCA (Gambar 3), sedangkan pada lasiwen tampak tidak terwarnai. *N-acetylgalactosamine* terdapat pada lapisan mukus

permukaan pada kalong (yang diungkapkan oleh RCA dan SBA). Residu gula tersebut diketahui komposisinya dapat berpengaruh pada akses bau pada membran kemosensori (Balt dan Anholt, 1993). *Odorant binding protein* diidentifikasi pada lapisan mukus sebagai glikokonjugat yang mengandung *N-acetylgalactosamine*





Gambar 3. Mikrograf epitelium olfaktorius septum nasalis lasiwen (A,C,E) dan kalong (B,D,F). Pewarnaan lektin histokimia menggunakan *Soybean Agglutinin* (SBA) pada gambar A tampak tidak terwarnai dan B lapisan mukus permukaan (1); kelenjar Bowman (2); duktus kelenjar Bowman terwarnai oleh SBA. Pewarnaan lektin histokimia menggunakan *Rhcinus communis Agglutinin*(RCA), gambar C tampak tidak terwarnai sedangkan gambar D tampak lapisan mukus permukaan (1); kelenjar Bowman (2); duktus kelenjar Bowman (3) terwarnai. Pewarnaan lektin histokimia menggunakan *Wheat Germ Agglutinin* (WGA), gambar E tampak lapisan mukus permukaan (1) terwarnai, sedangkan kelenjar Bowman (2) dan duktus kelenjar Bowman (3) tidak terwarnai sedangkan gambar F tampak lapisan mukus permukaan (1); kelenjar Bowman(2) dan duktus kelenjar Bowman (3) dan sel basal (4) terwarnai.

*Wheat Germ Agglutinin* (WGA) mengungkapkan glikokonjugat yang mengandung *N-acetylglucosamine* (Gambar 3). Lapisan mukus permukaan, duktus kelenjar Bowman, kelenjar Bowman pada kalong terwarnai WGA. Lapisan mukus permukaan terwarnai WGA, sedangkan duktus kelenjar Bowman dan kelenjar Bowman pada lasiwen tidak terwarnai. Terwarnainya lapisan permukaan oleh WGA ini diduga berhubungan dengan adanya *odorant binding protein* pada lapisan permukaan karena kebanyakan

glikokonjugat teridentifikasi pada mukus yang juga teridentifikasi pada kelenjar Bowman, diduga bahwa kompleks glikokonjugat disintesa oleh kelenjar Bowman. Duktus kelenjar Bowman terwarnai oleh WGA, hal ini mengindikasikan adanya partisipasi aktif duktus tersebut dalam produksi mukus (Ferrari dkk, 1999).

Menurut Varki (2004) derivat monosakarida terbagi menjadi gula netral (glukosa, galaktosa, mannosa, xylose, fucose), gula amino (*N-acetylglucosamine*, *N-*

*acetylgalactosamine*), dan gula asam (*glucuronic acid*, *iduronic acid*, *sialid acid*). Berdasarkan pewarnaan AB-PAS dan lektin histokimia maka glikokonjugat pada epitelium olfaktorius kalong mengandung residu gula netral yaitu mannos, gula amino yaitu *N-acetylglucosamine*, *N-acetylgalactosamine* dan gula asam yang belum diketahui jenisnya. Identifikasi jenis gula asam dapat dilakukan dengan menggunakan jenis lektin yang lain. Glikokonjugat pada epitelium olfaktorius lasiwen mengandung residu gula netral yaitu mannose, gula amino yaitu *N-acetylglucosamine* dan gula asam lemah yang belum diketahui jenisnya.

Distribusi glikokonjugat pada epitelium olfaktorius kalong berbeda dengan lasiwen. Residu gula pada epitelium olfaktorius kalong terdistribusi pada lapisan mukus permukaan, dendrit, zona supranuklear badan sel saraf olfaktorius, duktus kelenjar Bowman, kelenjar Bowman dan sel basal. Sedangkan distribusi residu gula pada epitelium olfaktorius lasiwen yaitu pada lapisan mukus permukaan dan zona supranuklear badan sel saraf olfaktorius. Hal ini menunjukkan bahwa kalong lebih menggunakan indra penciuman untuk menemukan makanannya dibandingkan lasiwen yang menggunakan ekolongasi untuk mendeteksi keberadaan mangsanya.

Hasil penelitian telah dapat mengklarifikasi jenis-jenis residu gula pada glikokonjugat epitelium olfaktorius kalong yaitu mannose, *N-acetylgalactosamine* dan *N-acetylglucosamine*, sedangkan jenis-jenis residu gula pada glikokonjugat epitelium olfaktorius lasiwen adalah mannose dan *N-acetylglucosamine*. Residu gula pada epitelium olfaktorius kalong terdistribusi pada lapisan mukus permukaan, dendrit, zona supranuklear badan sel saraf olfaktorius, duktus kelenjar Bowman, kelenjar Bowman dan sel basal. Residu gula pada epitelium olfaktorius lasiwen terdistribusi pada lapisan mukus permukaan dan zona supranuklear badan sel saraf

olfaktorius.

Distribusi glikokonjugat pada epitelium olfaktorius kalong berbeda dengan lasiwen. Residu gula pada epitelium olfaktorius kalong terdistribusi pada lapisan mukus permukaan, dendrit, zona supranuklear badan sel saraf olfaktorius, duktus kelenjar Bowman, kelenjar Bowman dan sel basal. Sedangkan distribusi residu gula pada epitelium olfaktorius lasiwen yaitu pada lapisan mukus permukaan dan zona supranuklear badan sel saraf olfaktorius. Hal ini menunjukkan bahwa kalong lebih menggunakan indra penciuman untuk menemukan makanannya dibandingkan lasiwen yang menggunakan *echolocation* untuk mendeteksi keberadaan mangsanya.

Perlu dilakukan penelitian lebih lanjut untuk mengidentifikasi distribusi jenis glikokonjugat yang lain untuk menyempurnakan data penelitian ini.

#### UCAPAN TERIMAKASIH

Ucapan terima kasih penulis disampaikan kepada Fakultas Kedokteran Hewan Universitas Gadjah Mada yang telah memberikan dana hibah penelitian Fakultas melalui Anggaran Dana Masyarakat, dengan Surat Perjanjian Pelaksanaan Penelitian Nomor: 1686A/J.01.1.22/LK/2007. Ucapan terima kasih disampaikan kepada Saudari Margareta Anik Diyan Andriyani dan Saudara Andriana Citra Nugroho yang telah membantu penelitian ini.

#### DAFTAR PUSTAKA

- Balt, R.S, Anholt, R.R. 1993. *Formation of The Extracellular Mucous Matrix of Olfactory Neuroepithelium: Identification of Partially Glycosylated and non glycosylated precursors of Olfactomedin*. *Biochemistry*.32:1047-1053.
- Breer, H. 2003. *Olfactory Receptor: Molecular Basis for Recognition and Discrimination of Odors*. *Anal Bioanal Chem* 377: 427-433.

Ferrari, C.C., Aldana M.J.H, Carmanchahi, P., Benitez, I., Affanni, J.M. (1998). *The olfactory mucosa of the south American Armadillo Chaetophractus villosus. An ultrastructural study.* Anatomical Record 252:325-339.

Ferrari, C.C., Carmanchahi, P.D., Marcos, H.J.A., Mugnaini, M.T., Affanni., Paz, D.A. 1999. *Identification and Localisation of Glycoconjugate in the Olfactory Mucosa of the Armadillo Chaetophractus villosus.* Anatomy Journal 194: 395-405.

Furhrmann, C., Bereiter-Hahn, J. 1984. *Coincidence of endoplasmic reticulum pattern as visualized by FITC-Con A-Fluorescence. and electron microscopy.* Histochemistry 80, 153-156.

Kinzinger, J.H., Johnson, E.W., Bhatnagar, K.P., Bonar, C.J., Burrows, A.M., Mooney, M.P., Siegel, M.I., Smith, T., (2005). *Comparative study of lectin reactivity in the vomeronasal organ of human and nonhuman primates.* The Anatomical Record Part A284A:550-560.

Nakajima, T., Shiratori, K., Ogawa, K., Tanioka, Y., Taniguchi, K. 1998. *Lectin-Binding Patterns in Olfactory Epithelium and Vomeronasal Organ of The Common Marmoset.* J. Vet. Med. Sci. 60 (9): 1005-1011.

Varki, A. 2004. *Essential of Glycobiology Lecture 1 Course Overview and General Introduction,* <http://grtc.ucsd.edu/lecture1.pdf>