

## **PENGARUH PEMBERIAN AIR PERASAN DAUN PEPAYA PADA AYAM: II. RESPON PATOFISIOLOGIK HEPAR**

### **THE EFFECTS OF PAPAYA LEAF EXTRACT ON CHICKENS: II. PATHOPHYSIOLOGICAL CHANGES OF LIVER**

**Mufti Kamaruddin<sup>1</sup> dan M. Nur Salim<sup>2</sup>**

<sup>1</sup> Bagian Parasitologi, <sup>2</sup> Bagian Patologi, Fakultas Kedokteran Hewan,  
Universitas Syiah Kuala, Darussalam Banda Aceh 23111 Telp./Fax. (0651) 54208

#### **ABSTRAK**

Penelitian ini bertujuan untuk melihat pengaruh pemberian air perasan daun pepaya dengan berbagai tingkatan dosis terhadap respon patofisiologik hepar ayam buras. Penelitian menggunakan 20 ekor ayam buras yang berumur 3 bulan dengan berat badan rata-rata ( $\pm$  SD) adalah  $577 \pm 69,97$  gram. Hewan percobaan dikelompokkan secara acak merata dalam lima kelompok perlakuan, tiap-tiap kelompok terdiri dari empat ekor. Kelompok pertama sebagai kontrol hanya diberikan aquades ( $P_0$ ); kelompok kedua sampai kelompok lima diberi air perasan daun pepaya dosis tunggal sebagai berikut: 1,5 ml ( $P_1$ ), 2,0 ml ( $P_2$ ), 2,5 ml ( $P_3$ ) dan 3,0 ml ( $P_4$ ). Untuk pembuatan perasan daun pepaya digunakan 400 g daun pepaya yang diekstraksi secara sederhana. Empat hari setelah perlakuan ayam dikorbankan, dinekropsi dan dilakukan pemeriksaan hepar. Pemeriksaan dilakukan secara makroskopik dan mikroskopik. Preparat mikroskopik dibuat dengan metode parafin dan diwarnai dengan hematoksilin-eosin (HE). Hasil penelitian menunjukkan perubahan patologik pada hepar pada kelompok perlakuan  $P_2$ ,  $P_3$  dan  $P_4$ . Secara makroskopik pada hepar terlihat membengkak dan hiperemik, sedangkan secara mikroskopik struktur hepatositus terjadi degenerasi dengan gambaran inti pucat, hiperemi, hemoragi, dan koloni sel polimorfonuklear. Pada kelompok  $P_0$  dan  $P_1$  tidak terlihat adanya perubahan makroskopik dan mikroskopik pada hepar ayam. Dari hasil penelitian dapat disimpulkan bahwa dosis air perasan daun pepaya 1,5 ml tidak menimbulkan perubahan patofisiologik, sedangkan pemberian pada dosis 2,0 ml, 2,5 ml dan 3,0 ml memperlihatkan perubahan patofisiologik pada hepar ayam buras. Semakin tinggi dosis pemberian air perasan daun pepaya yang diberikan pada ayam semakin besar perubahannya.

**Kata kunci:** Air perasan daun pepaya; patofisiologik hepar

#### **ABSTRACT**

The pathophysiological effects of papaya leaf extract administration were studied in 20 local-three month-old chickens weighing  $577 \pm 69.97$  g. The chickens were randomly divided into 4 groups.  $P_0$  group just orally received one single dose of 3.0 ml aquadest. The  $P_1$ ,  $P_2$ ,  $P_3$  and  $P_4$  groups were treated orally with one single dose of 1.5 ml, 2.0 ml, 2.5 ml and 3.0 ml papaya leaf extract respectively. The extract was made from 400 g papaya leaves, extracted directly by simple traditional methods. Four days after treatment, the chickens were sacrificed, the liver were excised for macroscopic examinations, then fixed in 10% formalin prepared for microscopic examination using paraffin method and routine hematoxylin-eosin staining. The result indicated that pathological liver effects occurred in groups  $P_2$ ,  $P_3$  and  $P_4$ . Macroscopically, the liver were swelling and hyperaemic. Microscopically the liver of these groups showed degeneration of the liver cells with nucleus pale, hyperaemic, haemorrhagic and polymorphonuclear cell colony. The  $P_0$  and  $P_1$  did not show any macroscopic and microscopic changes. It was concluded that one single dose of 3.0 ml aquadest or 1.5 ml of papaya leaf did not cause any pathophysiological effects in liver chicken, but a single dose of 2.0 ml, 2.5 ml or 3.0 ml did. The greater the dose the worse the effects.

**Key words:** papaya leaf extract; liver pathophysiological

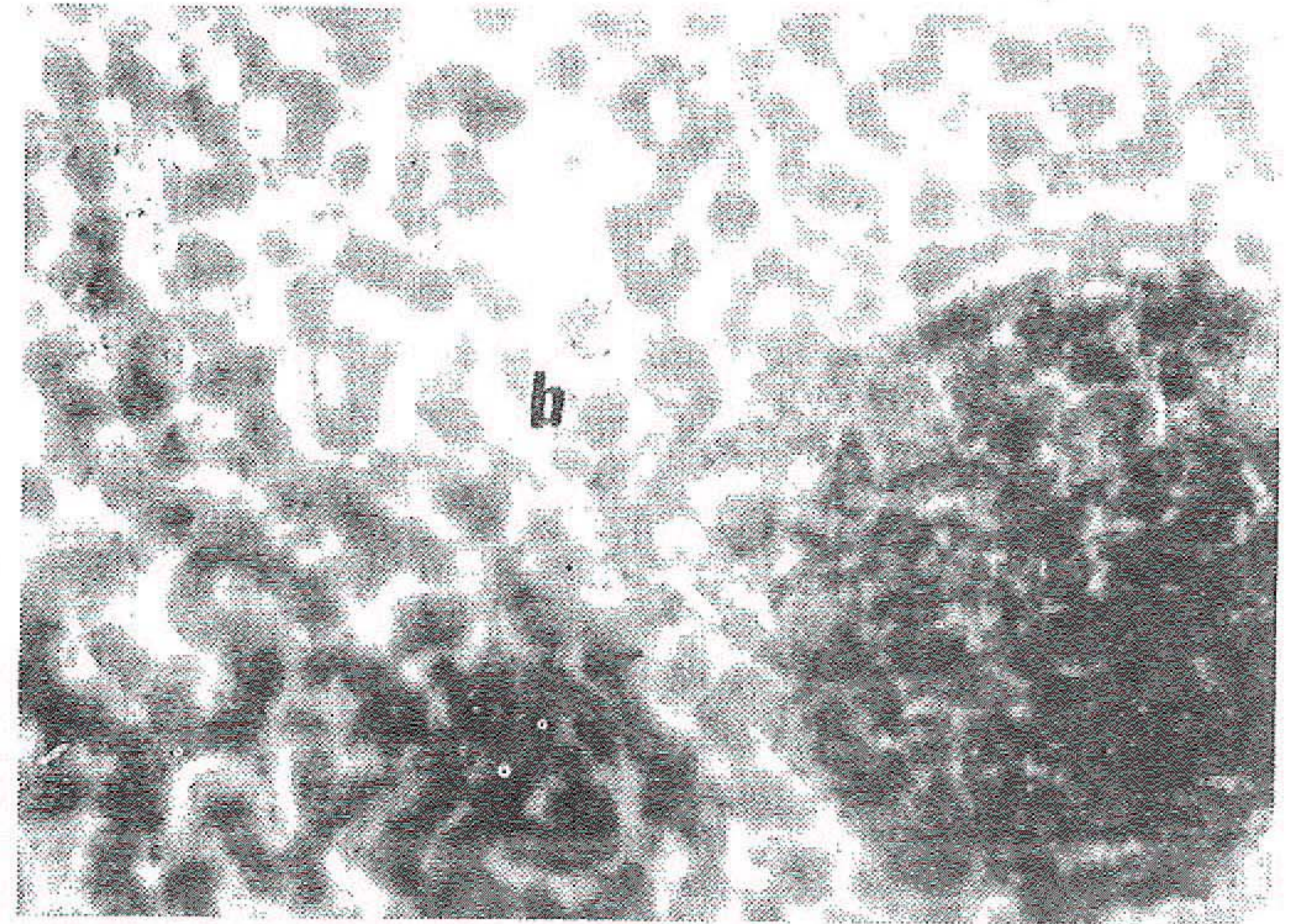
Penyebab terjadinya perubahan struktur mikroskopik hepar kemungkinan karena adanya pengaruh toksik dari air perasan daun pepaya yang dosis pemberiannya melebihi jumlah yang dapat ditoleransi oleh tubuh. Tingginya konsentrasi papain dalam pembuluh darah dapat berpengaruh terhadap kerusakan dinding pembuluh darah, sehingga dapat mengakibatkan terjadinya hemoragi. Hemoragi merupakan suatu keadaan terdapatnya sel darah merah atau eritrosit yang keluar dari kardiovaskuler masuk ke jaringan melalui tempat ruptur pada pembuluh darah. Perdarahan dapat terjadi akibat trauma dan zat toksik yang menyebabkan kelukaan pada endotel pembuluh darah (Himawan, 1994). Di dalam air perasan daun pepaya sebagian besar terdapat papain yang bersifat proteolitik. Pemberian papain dalam konsentrasi tinggi dapat mengakibatkan penyumbatan pada pembuluh darah (Smith *et al.* disitasi Branemark *et al.*, 1969). Penyumbatan pembuluh darah yang disebabkan oleh pembengkakan endotel dapat berlanjut dengan gangguan aliran darah di dalam vena sentralis dan pembendungan (hiperemi). Sesuai dengan hasil temuan (Branemark *et al.*, 1969) bahwa pemberian papain dosis tinggi pada kucing menyebabkan obstruktif pada pembuluh-pembuluh darah pada otak dan hepar.

Mengingat bahwa air perasan daun pepaya mengandung senyawa alkaloida dan enzim proteolitik yang bersifat toksik, maka diduga bahwa degenerasi hepatositus dan batas antar sel tidak tertata dengan baik pada penelitian ini disebabkan oleh adanya substansi alkaloida dan papain. Papain getah pepaya merupakan suatu substansi yang dapat memecah protein (Bonner dan Varner, 1965) dan menimbulkan kelukaan permukaan jaringan tubuh yang tersusun oleh sel-sel epitel (Newman, 1988).

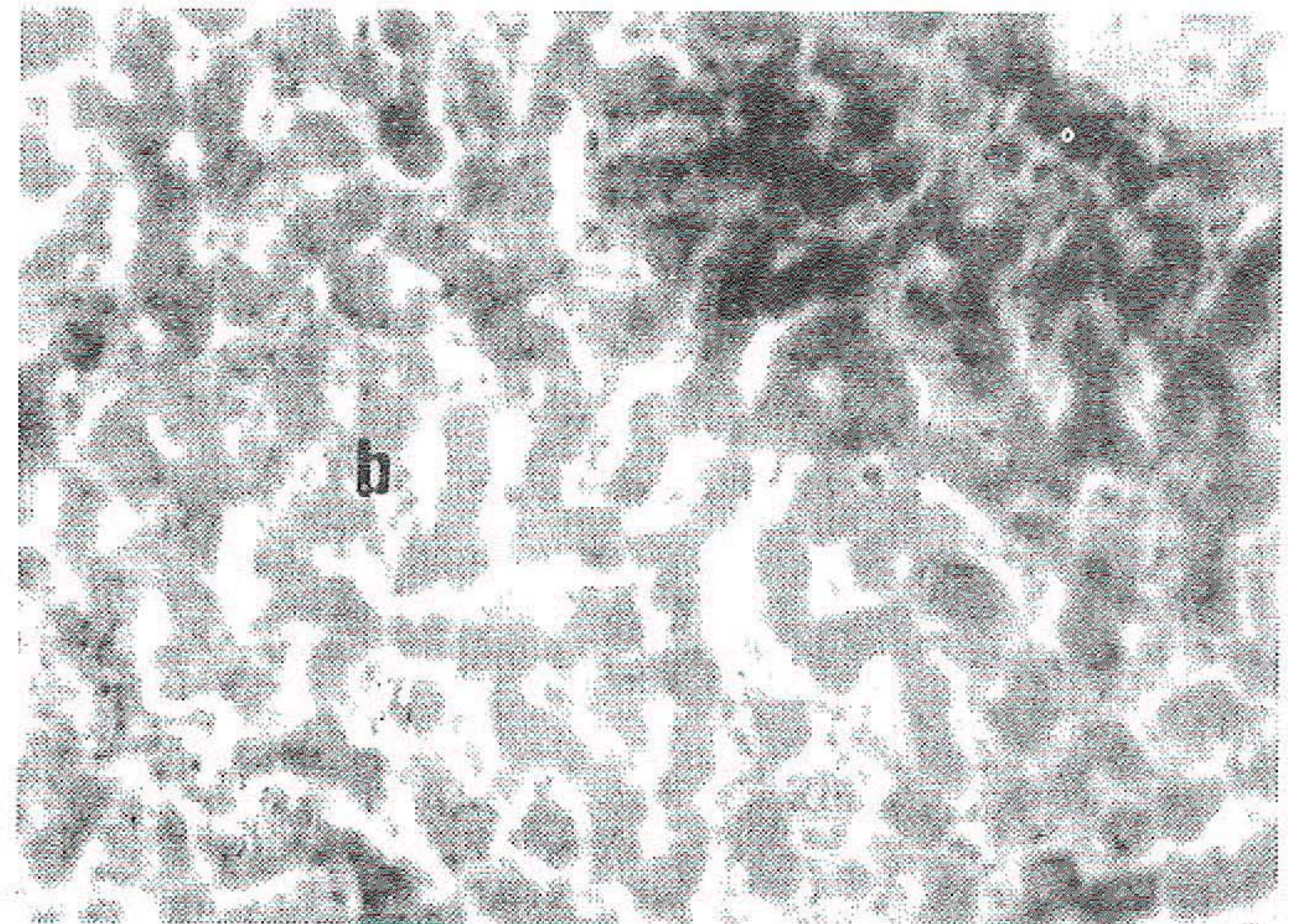
Rangsangan iritan dari substansi toksik dalam air perasan daun pepaya menyebabkan arteriole akan mengalami konstriksi dilatasi. Leukosit netrofil akan meninggalkan sirkulasi dan menempel pada endotel, terjadi marginasi yang berlanjut dengan migrasi melalui endotel setelah permeabilitasnya meningkat. Sel polimorfonuklear tersebut kemudian menuju ke jaringan di sekitar peradangan (Chapel *et al.*, 1999).

Dari hasil penelitian dapat disimpulkan bahwa dosis air perasan daun pepaya 1,5 ml tidak menimbulkan patofisiologik pada hepar ayam buras, sedangkan pemberian pada dosis 2,0 ml, 2,5 ml dan 3,0 ml memperlihatkan patofisiologik pada hepar ayam buras. Perubahan patofisiologik meliputi degenerasi, batas antar sel tidak tertata dengan baik, gangguan sirkulasi darah (hemoragi dan hiperemi)

dan peradangan. Semakin tinggi dosis pemberian air perasan daun pepaya semakin besar perubahannya.



Gambar 1. Foto mikrograf hepar ayam buras yang diberi air perasan daun pepaya dosis 2,5 ml (P<sub>3</sub>); degenerasi (a); batas antar sel tidak tertata dengan baik (b); koloni sel polimorfonuklear (c) (HE, 200 x).



Gambar 2. Foto mikrograf hepar ayam buras yang diberi air perasan daun pepaya dosis 3 ml (P<sub>4</sub>); degenerasi (a); batas antar sel tidak tertata dengan baik (b); (HE, 200 x).

#### UCAPAN TERIMAKASIH

Diucapkan terima kasih kepada saudara Zulfanopa Cebro yang telah membantu selama pelaksanaan penelitian dan kepada Drh. Muslim Akmal yang telah membuat foto mikrograf.

**DAFTAR PUSTAKA**

- Bonner, J. and Varner, J.E., 1965. Plant Biochemistry. Acad. Press New York and London.
- Branemark, P.I., Ekholm, R., Lundskog, J. and Hirsch, C., 1969. Tissue Response to Chymopapain in Different Concentrations. J. Clin. Orthop. 67 : 52-65
- Chapel, H., Hoenev, M., Misbah, S. and Snowden, N., 1999. Essentials of Clinical Immunology. 4 th ed. Blackwill Science, London.
- Dorge, R.F., 1982. Buku Teks Willson dan Gisvold. Kimia Farmasi dan Medisinal Organik. Edisi ke-8. Jakarta
- Himawan, S., 1994. Patologi. Penerbit Bagian Patologi Anatomi, Fakultas Kedokteran Universitas Indonesia, Jakarta.
- Kamaruddin, M. dan Salim, M., 2000. Pengaruh Pemberian Air Perasan Daun Pepaya pada Ayam: I. Respon Patofisiologik Duodenum. J. Sain Vet. XVIII (1&2): 37-43
- Newman, W.A., 1988. Dorland's Illustrated Medical Dictionary. W.B. Saunder Co. USA.
- Stern, I., 1969. Biochemistry Papain. J. Clin. Orthop. 67 : 42 - 46.
- Sumarni, S., 1991. Pengujian Manfaat Bahan Alam Untuk Pengobatan Cacing Nematoda Usus di Yogyakarta. Phyto Medika, 1(4): 303-312.