

# ISOLASI DAN IDENTIFIKASI SEROLOGIS VIRUS AVIAN INFLUENZA DARI SAMPEL UNGGAS YANG DIPEROLEH DI D.I. YOGYAKARTA DAN JAWA TENGAH

## ISOLATION AND SEROLOGICAL IDENTIFICATION OF AVIAN INFLUENZA VIRUS FROM POULTRY SAMPLE OBTAINED FROM JOGJAKARTA SPECIAL TERRITORY AND CENTRAL JAVA

M. Haryadi Wibowo, Widya Asmara<sup>1</sup> dan Charles Rangga Tabbu<sup>2</sup>

<sup>1</sup>Bagian Mikrobiologi, <sup>2</sup>Bagian Patologi, Fakultas Kedokteran Hewan, Universitas Gadjah Mada, Yogyakarta

### ABSTRAK

Avian Influenza (AI) merupakan penyakit penting pada unggas, karena dapat menyebabkan kerugian ekonomi secara signifikan, dengan tingkat morbiditas dan mortalitas penyakit sangat tinggi. Lebih dari itu potensi penularan penyakit AI dari hewan ke manusia, memberikan dampak ekonomi tersendiri. Beberapa kasus yang diduga sebagai AI banyak mewabah di beberapa daerah di Indonesia. Penyakit tersebut cukup membingungkan peternak dan sangat dikacaukan dengan penyakit *Newcastle* (ND) karena kedua penyakit mempunyai kemiripan karakter dan gejala klinis. Penelitian ini bertujuan untuk mengkonfirmasi apakah wabah penyakit tersebut disebabkan oleh virus AI atau virus ND. Sampel isolasi diambil dari paru atau trakhea, kemudian diproses lebih lanjut untuk diisolasi, dipropagasi secara *in ovo* menggunakan telur ayam berembrio umur 9 sampai 12 hari, *specific pathogen free* atau telur yang setidaknya bebas antibodi terhadap virus AI. Teknik isolasi menurut standar prosedur *Office International des Epizooties* (OIE) dan kemungkinan adanya pertumbuhan virus diuji terhadap kemampuan mengaglutinasi sel darah merah ayam atau hemaglutinasi (HA). Uji HA positif, mengindikasikan ada pertumbuhan virus ND atau virus AI. Kedua jenis virus tersebut dapat dibedakan dengan uji hemaglutinasi inhibisi (HI) menggunakan serum anti dari masing-masing virus yang diuji. Berdasarkan hasil penelitian ini dapat diambil suatu kesimpulan bahwa beberapa sampel unggas, yaitu: ayam petelur, ayam broiler, ayam kampung, dan burung puyuh, yang di peroleh dari beberapa daerah di D.I. Yogyakarta dan Jawa Tengah dan secara klinis menunjukkan gejala tersifat maupun tidak tersifat AI, secara serologis dapat dikonfirmasi sebagai virus *avian influenza* sub-tipe H5N1.

**Kata kunci :** avian influenza, isolasi virus, hemaglutinasi, antibodi spesifik

### ABSTRACT

Avian influenza (AI) has been an important disease in poultry, and produces highly economic losses due to high mortality rate and zoonotic potential. Recently, there were some cases suspected as AI virus infection, which could be confused with Newcastle disease (ND), since both diseases have some similarity in symptoms and clinical signs. Based on the fascinating fact, the objective of this study was to confirm that the outbreak of some diseases in chicken, in some area were due to AI virus (AIV) or ND virus (NDV). Specimen taken from the lung or trachea was further processed. Suspected material were inoculated into allantoic sac of chicken embryo egg of 9-12 days old, which were specific pathogen free or at least specific antibody negative to AIV. The growth of the virus will be observed by the ability to agglutinate the chicken red blood cell or hemagglutination (HA) test. HA positive indicated the growth of both AIV or NDV. The hemagglutination inhibition (HI) test using specific antibody was then applied to confirmed the presence of AIV. Method for isolation and identification were based on *Office International des Epizooties* procedures. Results indicated that AIV infection among poultry, included: layer, broiler, native chicken, and japanese quail, with specific lesion or unspecific lesion, were confirmed as avian influenza virus sub-type H5N1, based on virus isolation and serological identification.

**Key words:** avian influenza, virus isolation, hemagglutination, specific antibody.

## PENDAHULUAN

Wabah penyakit *avian influenza* (AI) di berbagai daerah Indonesia, sempat membuat kontroversi antara fakta di lapangan dengan otoritas pemerintah. Penyakit tersebut menyebabkan kematian beberapa jenis ternak unggas dengan signifikan. Pada awalnya oleh Departemen Pertanian kematian berbagai ternak unggas tersebut dinyatakan karena terinfeksi virus *Newcastle Disease* (ND) ganas, namun demikian sinyalemen adanya virus lain dibalik kematian unggas tersebut banyak disampaikan pakar perunggasan Indonesia. Penyakit AI secara ekonomis mampu menimbulkan kerugian dengan nyata, karena dapat menyebabkan mortalitas unggas mencapai 100 persen pada suatu populasi dalam waktu yang singkat, oleh karena itu dikenal sebagai sampar ayam. Lebih dari itu potensi virus AI untuk dapat menginfeksi manusia (zoonosis) mampu memberikan dampak psikologis kepada konsumen untuk menghindari produk-produk peternakan. Dampak lebih lanjut adalah semakin terpuruknya industri atau bisnis berbasis perunggasan, baik yang bersifat lokal maupun internasional.

Penyakit *avian influenza* (AI) disebabkan oleh virus influenza tipe A, termasuk dalam keluarga *Orthomyxoviridae* (Easterday *et al.*, 1997, Lee *et al.*, 2000). Infeksi virus AI pada unggas bersifat akut dan fatal, dapat menyebabkan angka kesakitan dan kematian mencapai 100%, oleh karenanya disebut sebagai AI patogenisitas tinggi. Hal tersebut mendasari badan kesehatan hewan dunia *Office International des Epizooties* mengategorikan penyakit AI patogenisitas tinggi dalam daftar penyakit kelompok A. Secara klinis penyakit AI menunjukkan gejala yang sangat bervariasi. Penyakit tersebut dapat berlangsung secara akut, dan biasanya tidak menunjukkan gejala klinis, tetapi dapat terjadi kematian dengan mendadak. Hal tersebut tampaknya erat kaitannya dengan kemampuan virus AI menginduksi program kematian sel atau apoptosis pada sel yang terinfeksi,

sehingga tidak terlihat perubahan makroskopisnya (Easterday *et al.*, 1997). Penyakit AI dapat juga berlangsung secara tidak akut dan biasanya muncul gejala klinis, antara lain: ayam menunjukkan gejala kelesuan, nafsu makan dan minum turun, ngorok, pembengkakan daerah fasial, leleran hidung, balung dan pial sianotik, balung edematosa, kaki dan telapak kaki mengalami perdarahan, yang kadang disertai edema gelatin, maupun gejala sistemik lainnya (Beard, 1989; Easterday *et al.*, 1997).

Virus AI mempunyai delapan protein, lima diantaranya merupakan protein struktural yaitu: M1, M2, NP, H dan N. Tiga protein lainnya berkaitan dengan RNA polimerase. Protein Matriks (M) dan Nukleoprotein (NP) menentukan kekhasan spesies, yaitu dapat membedakan virus influenza ke dalam tipe A dan B (Fenner, *et al.*, 1993). Lebih lanjut dijelaskan, bahwa antibodi yang ditimbulkan oleh kedua jenis protein virus tersebut tidak bersifat melindungi meskipun mampu merangsang kekebalan berperantara sel. Glikoprotein Hemagglutinin (H) dan Neuraminidase (N) merupakan glikoprotein utama pembawa epitop khusus sub-tipe, oleh karenanya dikenal ada sub-tipe H 1-15 dan N 1-9 (Fenner *et al.*, 1993 ; Fatumbi *et al.*, 1989). Menurut Tripathy dan Schnitzlein (1991), glikoprotein H diketahui berperan penting dalam respon kekebalan yang protektif dan spesifik dari masing-masing sub-tipe. Hemagglutinin virus AI juga mempunyai kemampuan berikatan secara spesifik dengan asam sialat yang terdapat pada reseptor permukaan sel yang peka dan akan memfasilitasi proses infeksi (Anonim-1, 2003). Reseptor tersebut juga dimiliki oleh membran plasma sel darah merah ayam, oleh karena itu apabila sel darah merah ayam dicampur dengan virus influenza dalam proporsi yang seimbang maka dapat terjadi hemagglutinasi. Fenomena hemagglutinasi tersebut dapat dihambat dengan antibodi spesifik terhadap hemagglutinin virus AI. Aktivitas hambatan hemagglutinasi tersebut dapat digunakan sebagai dasar yang

memungkinkan identifikasi virus AI (Anonim-1, 2003).

Dalam rangka menegakkan diagnosis berbagai kasus kematian unggas tersebut, maka penelitian ini ditujukan untuk melakukan isolasi dan propagasi agen penyebab penyakit, terdiagnosa sebagai penyakit AI. Isolasi dan propagasi dilakukan secara *in ovo*, menggunakan telur ayam berembrio SPF atau setidaknya bebas antibodi terhadap virus AI. Metode ini dipilih karena virus AI mudah sekali tumbuh pada media tersebut (Beard, 1989; Easterday *et al.*, 1997). Identifikasi serologis virus penyebab penyakit, dengan uji Hemaglutinasi Inhibisi (HI). Dasar uji tersebut adalah hambatan kemampuan virus dalam menghemaglutinasi sel darah merah ayam oleh serum anti spesifik yang ditimbulkannya. Beberapa keuntungan uji HI tersebut antara lain: antigen sedikit, tidak diperlukan pemekatan antigen, teknis dan peralatan uji cukup sederhana, oleh sebab itu mudah dikerjakan sehingga sangat ekonomis (Beard, 1989).

Hasil penelitian ini diharapkan mampu memberikan peneguhan diagnosis pada berbagai kasus terdiagnosa sebagai penyakit AI di lapangan. Melalui penelitian ini dapat dikoleksi berbagai isolat virus AI asal unggas, serta diperoleh data-data primer lainnya yang berguna untuk kepentingan penelitian

selanjutnya. Lebih dari itu dengan teridentifikasinya agen penyakit pada kasus kematian unggas ini, dapat sebagai acuan dalam penanganan penyakit, ke depan menjadi lebih baik dan terarah.

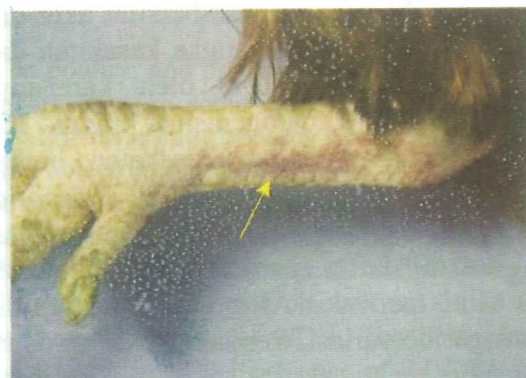
## MATERI DAN METODE

### a. Koleksi sampel dan isolasi virus.

Sampel penelitian diambil dari ayam sakit dengan gejala klinis tersifat penyakit AI, dari daerah D.I. Yogyakarta dan Jawa Tengah. Gejala klinis menciri pada kasus penyakit AI, yaitu: kematian tinggi dalam suatu populasi, pial dan balung sianotik dan udema, kaki sampai telapak kaki teramati perdarahan. Sampel juga diperoleh dari ayam petelur yang secara klinis tidak spesifik penyakit AI, yaitu: tidak terjadi kematian yang signifikan, tidak ada udema dan hemorhagi pada pial, balung dan kaki, namun terjadi penurunan produksi yang nyata. Sampel isolasi berupa trakhea dan paru digerus menggunakan lumpang dan mortir steril. Gerasan ditampung dalam tabung sentrifugasi berisi PBS steril, disentrifugasi dengan kecepatan putar 3.000 rpm selama 15 menit. Supernatan diambil, ke dalam supernatan tersebut ditambahkan antijamur dan antibiotika, kemudian diinkubasi pada suhu kamar selama dua jam. Konfirmasi adanya kontaminan bakteri dan jamur dengan



Gambar 1-a



Gambar 1-b

Gambar 1. Ayam secara klinis teramati: sianotik pada fasial, jengger dan pial disertai udema (gambar 1-a); juga terlihat hemorhagi subkutan pada tungkai sampai persendiannya (gambar 1-b).

menanam pada perbenihan bakteri menggunakan plat agar darah. Isolat yang bebas kontaminan kemudian diisolasi menggunakan telur ayam berembrio umur 9-11 hari SPF, atau setidaknya bebas antibodi terhadap virus AI. Prosedur isolasi mengacu standar OIE (Anonim-2, 1996) Pertumbuhan virus AI kemudian diuji dengan metode hemaglutinasi (HA). Menurut Beard, (1989) apabila pada penanaman yang pertama belum dapat diketahui adanya pertumbuhan virus yang mempunyai kemampuan menghemaglutinasi sel darah merah, maka perlu dipropagasi dengan media dan teknik yang sama sebagaimana tersebut di atas.

#### **b. Identifikasi Serologis dengan Uji Hemaglutinasi Inhibisi (HI).**

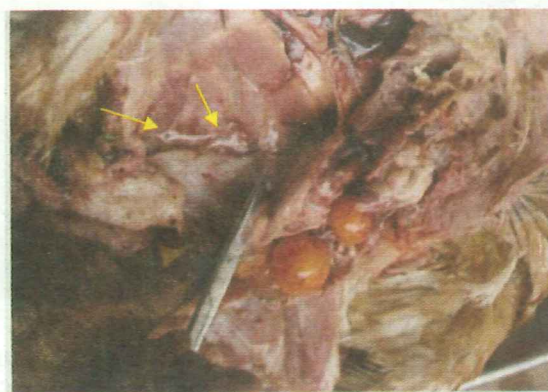
Cairan alantois yang telah diuji HA dan hasil uji tersebut positif, dilanjutkan dengan uji hemaglutinasi inhibisi, dengan menggunakan serum anti virus ND dan serum anti virus AI sub-tipe H5N1. Timbulnya penghambatan terhadap aktivitas hemaglutinasi oleh serum anti spesifik dari virus yang diuji memungkinkan penentuan atau identifikasi virus tersebut. Secara teknis prosedur uji HI mengacu standar *WHO collaborating center for reference and research on influenza* (Anonim-1, 2003).

Data yang diperoleh pada penelitian ini dianalisis secara deskriptif.

## **HASIL DAN PEMBAHASAN**

Gejala klinis penyakit AI yang teramati di lapangan sangat bervariasi, dipengaruhi oleh kepekaan spesies, status imunitas hospes, umur hospes, patogenesitas dan jumlah virus, lingkungan dan manajemen peternakan. Pada kasus penyakit AI patogenesitas tinggi atau dikenal dengan sebutan *highly pathogenic avian influenza virus* (HPAI) kadang tidak teramati gejala klinis, namun tiba-tiba terjadi kematian dalam jumlah yang besar, dan belum tentu terjadi perubahan makroskopis yang signifikan (Easterday *et al.* 1997). Pada kasus yang berlangsung secara tidak akut dapat teramati beberapa gejala klinis seperti: pembengkakan fasial disertai edema gelatin, jengger dan pial teramati sianotik dan hemorhagi. Perdarahan subkutan dapat terjadi pada kaki maupun telapak kaki, disertai pembengkakan sendi yang pada umumnya juga terjadi edema gelatin.

Sampel penelitian diperoleh dari ayam sakit yang secara umum menunjukkan gejala tersifat penyakit AI tersebut di atas, oleh karena itu secara teknis di lapangan terdiagnosis penyakit AI. Gejala spesifik tersebut antara lain: hemorhagi subkutan pada tungkai sampai persendian (Gambar 1-b); jengger, daerah fasial dan pial teramati sianotik dan mengalami edema.(Gambar 1-a). Sampel juga diperoleh dari ayam petelur yang secara klinis tidak ditemui edema dan hemorhagi pada kaki, pial



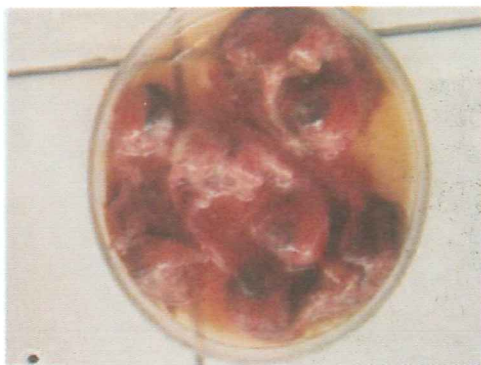
Gambar 2. Pemeriksaan pasca bedah teramati perdarahan sistemik, pada gambar ini teramati perdarahan subkutan.

dan balung, serta tidak terjadi kematian yang nyata, tetapi diketahui terjadi penurunan produksi secara signifikan. Pengamatan bedah bangkai pada sampel tersebut teramati hemorhagi subkutan dan hemorhagi pada ovarium dan calon-calon telur (Gambar 2). Hal tersebut terjadi karena infeksi virus AI patogenesitas tinggi bersifat multi sistemik dan oleh sebab itu salah satu manifestasi klinis infeksi tersebut, dapat menyebabkan perdarahan sistemik (Beard, 1989; Easterday *et al.* 1997).

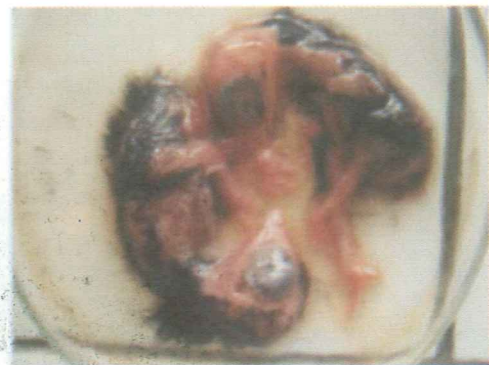Isolasi dan propagasi virus dilakukan secara *in ovo* menggunakan telur ayam berembrio umur 9-11 hari SPF, atau setidaknya bebas antibodi terhadap virus AI. Metode tersebut paling banyak digunakan untuk menumbuhkan virus AI karena virus AI tumbuh dengan baik pada media tersebut (Beard, 1989; Easterday *et al.*, 1997). Hasil isolasi pada telur ayam berembrio tersebut diperoleh data sebagai berikut: kedua jenis sampel baik dari ayam yang secara klinis tersifat AI maupun yang tidak, ternyata mampu menyebabkan kematian embrio, antara 44 jam sampai 72 jam pasca-inokulasi. Secara makroskopis embrio teramati: kerdil, hemorhagi cukup parah, disertai kerontokan bulu (Gambar 3: a dan b). Data ini sesuai dengan pendapat (Beard, 1989; Easterday *et al.*, 1997) bahwa infeksi virus AI patogenesitas

tinggi dapat menimbulkan kematian embrio berkisar 48 jam sampai 72 jam, sedangkan virus AI non-patogenik biasanya tidak menyebabkan kematian embrio. Hasil pengamatan terhadap kelompok embrio ayam kontrol, tidak terjadi kematian embrio, dan dipanen pada hari ke-5 pasca inokulasi. Embrio tersebut berukuran normal dan tidak teramati lesi tertentu. Hasil uji HA cairan alantois embrio ayam kontrol adalah negatif.

Cairan alantois yang dikoleksi dari telur yang diinokulasi dengan isolat virus *avian influenza* tersebut, selanjutnya diuji dengan metode hemaglutinasi (HA). Uji ini didasarkan laporan penelitian bahwa virus AI mempunyai protein hemaglutinin yang mempunyai kemampuan berikatan secara spesifik dengan asam sialat yang terdapat pada permukaan reseptor sel yang peka dan memfasilitasi proses infeksi. Reseptor tersebut juga terdapat dalam sel darah merah (SDM) ayam, oleh karena itu apabila SDM tersebut dicampur dengan virus influenza dalam porsi yang seimbang dapat terjadi hemaglutinasi (Anonimus-1, 2003). Pada penelitian ini uji HA terhadap cairan alantois tersebut positif, artinya dalam cairan alantois tersebut terdapat pertumbuhan virus yang mampu melakukan hemaglutinasi. Tinggi rendahnya titer HA masing-masing isolat sangat variatif yaitu antara 4 sampai 32, sebagaimana disajikan pada Tabel-1. Secara

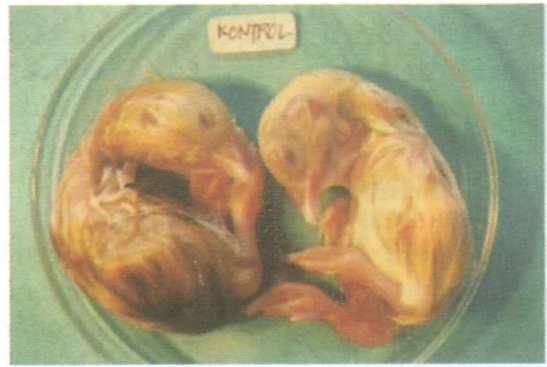

Gambar-a : Telur ayam ras SPF yang diinfeksi virus AI



Gambar-b: Telur ayam kampung yang diinfeksi virus AI.

Gambar 3. Lesi embrio ayam secara makroskopis terlihat: embrio kerdil, hemorhagi, dan bulu mengalami kerontokan.



Gambar 4. Embrio ayam kontrol: embrio dipanen 5 hari pasca inokulasi, ukuran normal dan tidak teramati lesi patologis tertentu.

umum titer HA tersebut diperoleh setelah isolat mengalami dua kali pasase, meskipun isolat petelur Congot, Kulon Progo dan isolat burung puyuh Srandakan, Bantul dengan sekali pasase sudah dapat dideteksi kemampuan hemaglutinasinya. Menurut Beard, (1989) dalam isolasi dan propagasi virus AI, jika pada pasase pertama tidak teramati HA positif karena titer virus rendah, maka diperlukan pasase ke dua, bahkan sampai pasase yang ke tiga. Lebih lanjut dijelaskan apabila hasil pasase yang ke tiga uji HA tetap negatif maka propagasi virus tersebut bisa dihentikan.

Identifikasi serologis virus AI pada penelitian ini dilakukan dengan uji HI, karena

sejauh ini uji tersebut paling banyak dipergunakan untuk menganalisis antigen influenza (Anonim-1, 2003). Lebih lanjut dijelaskan beberapa keuntungan uji tersebut adalah sangat mudah dikerjakan, antigen yang diperlukan hanya sedikit bahkan tanpa pemekatan dan secara teknis maupun peralatannya sangat sederhana sehingga sangat ekonomis (Beard, 1989). Hasil uji HA terhadap isolat virus AI tersebut di atas adalah positif. Hal ini menunjukkan adanya dua kemungkinan, yaitu: apakah dalam cairan alantois tersebut tumbuh virus AI atau *avian paramyxovirus*. Identifikasi lebih lanjut bertujuan untuk membedakan kedua jenis virus

Tabel-1. Hasil uji HA dan HI beberapa sampel terdiagnosis AI, dengan serum anti virus ND dan serum anti virus AI

NO	ISOLAT	HA	TITER HA	HI serum anti AI	HI serum anti ND
1	Petelur Klaten	+	8 HAU/25 $\mu$ l	+	-
2	Petelur Kulon Progo	+	4 HAU/25 $\mu$ l	+	-
3	Petelur Purwokerto	+	32 HAU/25 $\mu$ l	+	-
4	Broiler Klaten	+	4 HAU/25 $\mu$ l	+	-
5	Broiler Boyolali	+	4 HAU/25 $\mu$ l	+	-
6	Puyuh Klaten	+	32 HAU/25 $\mu$ l	+	-
7	Ayam kampung Jogja	+	8 HAU/25 $\mu$ l	+	-
8	Petelur Solo	+	16 HAU/25 $\mu$ l	+	-
9	Puyuh Bantul	+	32 HAU/25 $\mu$ l	+	-
10	Petelur Congot Kulon Progo	+	4 HAU/25 $\mu$ l	+	-
11	Petelur Purwokerto	+	32 HAU/ 25 $\mu$ l	+	-

tersebut yang dilakukan dengan metode uji HI menggunakan serum anti spesifik masing-masing virus. Adanya penghambatan aktivitas hemaglutinasi oleh serum anti spesifik dari virus yang diuji, memungkinkan penentuan atau identifikasi virus dimaksud (Anonimus-1, 2003). Hasil uji HI menggunakan serum anti *Newcastle disease* masing-masing isolat tersebut negatif, sedangkan dengan menggunakan serum anti virus AI sub-tipe H5N1 adalah positif, artinya aktivitas hemaglutinasi dihambat, karena virus yang menghambat tersebut telah diikat oleh serum anti spesifiknya. Hasil tersebut dapat diartikan bahwa antigen yang diuji adalah sesuai dengan serum anti virus AI sub-tipe H5N1, sehingga dapat dikatakan antigen tersebut adalah virus AI sub-tipe H5N1.

Berdasarkan hasil penelitian ini dapat diambil suatu kesimpulan bahwa beberapa sampel unggas, yaitu: ayam petelur, ayam broiler, ayam kampung, dan burung puyuh, yang di peroleh dari beberapa daerah di D.I. Yogyakarta dan Jawa Tengah dan secara klinis menunjukkan gejala tersifat maupun tidak tersifat AI, secara serologis dapat dikonfirmasi sebagai virus *avian influenza* sub-tipe H5N1.

#### UCAPAN TERIMAKASIH

Ucapan terima kasih penulis sampaikan kepada Universitas Gadjah Mada yang telah memberikan Dana Hibah Penelitian Dosen Muda, melalui Anggaran DIPA Universitas Gadjah Mada, dengan Surat Perjanjian Pelaksanaan Penelitian, Nomor: 2747/PIII/Set.R/2005, Tanggal 1 Juli 2005.

#### DAFTAR PUSTAKA

- Anonim-1, 2003. Reagents for Influenza Virus Diagnosis. *WHO Collaborating Center for Reference and Research on Influenza*, Melbourne, Australia.
- Anonim-2, 1996. Highly Pathogenic Avian Influenza, dalam *Manual of Standards for Diagnostic Tests and Vaccines*. Office Internationale des Epizooties. World Organization for Animal Health. Hal.: 155-160.
- Beard, C. W.; 1989. Influenza dan Serologic Procedure, dalam *A Laboratory manual for the Isolation and Identification of Avian Pathogens*, Third Edition. Kendall/Hunt Publishing Company. Hal.: 110-113 dan 192-200.
- Easterday, B.C.; Hinshaw, V.S. dan Halvorson, D.A., 1997. Influenza, dalam *Disease of Poultry*. Edisi X, Calnek, B.W. (Eds). Iowa State University Press, Ames, USA. Hal.: 583-605.
- Fatunmbi, O.O.; Newman, J.A.; Sivinandan, V.; Halvorson, D.A.; 1989. A Broad Spectrum Avian Influenza Sub-type Antigen For Indirect Enzyme Linked Immunosorbent Assay. *Avian Dis.* 33: 264-269.
- Fenner, F.J.; Gibbs, E.P.; Murphy, F. A.; Rott, R.; Studdert, M. J. dan White, D.O., 1993. Orthomyxoviridae, dalam *Veterinary Virology*, Second Edition. Academic Press Inc. London. Hal.: 511-515 dan 519-522.
- Lee, C.W.; Seong Song, C.; Jeong Lee, Y.; Phil Mo, I.; Garcia, M.; Suarez, D.L.; dan Joongkim, S., 2000. Sequence Analysis of The Hemagglutinin Gene of H-9N-2 Korean Avian Influenza Viruses and Assessment of The Pathogenic Potential of Isolate MS 96. *Avian Dis.* 44: 527-535.
- Tripathy, D. N.; dan Schnitzlein, W.N., 1991. Expression of Avian Influenza Virus Hemagglutinin by Recombinant Fowl Pox Virus. *Avian Dis.* 35: 181-191.