

## KOMUNIKASI SINGKAT

### *Trichophyton mentagrophytes* SEBAGAI AGEN PENYEBAB DERMATOFITOSIS PADA KAMBING

### *Trichophyton mentagrophytes* AS CAUSATIVE AGENT OF DERMATOPHYTOSIS IN GOAT

Titiek Sunartatie<sup>1</sup>

<sup>1</sup>Bagian Mikrobiologi Medik, Departemen Ilmu Penyakit Hewan dan Kesehatan Masyarakat Veteriner, Fakultas Kedokteran Hewan, Institut Pertanian Bogor  
Email: titiek@ipb.ac.id

Causative agent of dermatophytosis in goats and sheep is usually *Trichophyton*, the most common is *Trichophyton verrucosum*. The aim of this study was to isolate and identify causative agent of dermatophytosis in the Peranakan Etawah (PE) goats. Scrapped skin from the PE goats, that was presumed suffering dermatophytosis was collected as a sample. By direct microscopic examination of the sample, septate hypha and macroconidia with shape that characterize the *Trichophyton* mold were found. The result of sample isolation on the *Dermasel* agar showed that the mold colony grow after 5 days. Based on macroscopic and microscopic morphology study, the mold was identified as *T. mentagrophytes*.

**Key words:** dermatophytosis, PE goat, *T. mentagrophytes*

Penyebab dermatofitosis pada kambing dan domba umumnya dari genus *Trichophyton*, terutama *Trichophyton verrucosum*. Studi ini bertujuan mengisolasi dan identifikasi agen penyebab kasus dermatofitosis pada kambing peranakan Etawah (PE). Kerokan kulit hewan kambing PE yang diduga menderita dermatofitosis telah diambil sebagai sampel. Pemeriksaan langsung secara mikroskopis terhadap sampel, ditemukan adanya hifa berseptata dan makrokonidia dengan bentuk yang mencirikan kapang *Trichophyton*. Hasil isolasi pada media agar *Dermasel* menunjukkan adanya pertumbuhan koloni kapang setelah 5 hari. Berdasarkan pengamatan secara morfologi makroskopis dan mikroskopis, kapang tersebut diidentifikasi sebagai *T. mentagrophytes*.

**Kata kunci:** dermatofitosis, kambing PE, *T. mentagrophytes*

Dermatofitosis adalah penyakit zoonosis yang disebabkan oleh kelompok kapang dermatofita, meliputi genus *Microsporum*, *Trichophyton* dan *Epidermophyton*. Kelompok kapang ini bersifat keratofilik, menyerang lapisan superfisial tubuh, seperti : kulit, rambut dan kuku. *Microsporum* dan *Trichophyton* biasa menyerang hewan dan manusia, sedangkan *Epidermophyton* hanya menyerang

manusia (CFSPB, 2005). Semua hewan yang telah didomestikasi peka terhadap kapang dermatofita: *M. canis* merupakan spesies yang paling umum menyerang anjing dan kucing. *T. verrucosum* merupakan spesies yang penting pada sapi, kambing dan domba. *T. equinum* banyak menyerang kuda; *M. nanum* menyerang babi; dan *T. gallinae* biasa menyerang burung dan unggas (CFSPB, 2005;

Biberstein dan Hirsh, 2004; Quinn dkk., 2006).

Penyebab dermatofitosis pada kambing dan domba umumnya dari genus *Trichophyton*, walaupun infeksi akibat dermatofita pada kambing dan domba jarang terjadi (Jungerman and Schwartzman, 1972). Lesio yang ditimbulkan umumnya ditandai dengan kebotakan yang berbentuk lingkaran pada daerah kepala dan muka. Lesio dapat menyebar ke bagian tubuh lainnya (CFSPB, 2005, Dirbinkeswan, 1993). Kejadian dermatofitosis pada kambing yang disebabkan *T. mentagrophytes* jarang dilaporkan.

Penularan terjadi akibat kontak dengan artrospora atau konidia. Infeksi biasanya dimulai pada rambut yang sedang tumbuh atau pada stratum korneum kulit. Penularan diantara inang terjadi akibat kontak langsung dengan inang yang menunjukkan gejala maupun yang tidak menunjukkan gejala klinis; atau kontak langsung maupun melalui udara dengan rambut atau kulit yang terkelupas yang mengandung spora kapang dermatofita (CFSPB, 2005).

Tujuan studi ini adalah untuk mengisolasi dan identifikasi agen penyebab kasus dermatofitosis pada kambing peranakan Etawah (PE), sedangkan manfaat dari studi ini adalah dapat memberikan informasi tentang variasi agen penyebab dermatofitosis pada kambing yang umumnya disebabkan *T. verrucosum*.

Sampel berupa kerokan kulit hewan kambing PE yang diduga menderita dermatofitosis. Sebanyak 3 ekor dari 12 ekor kambing dalam satu kandang menunjukkan gejala klinis berupa : kebotakan pada daerah telinga, mula-mula berbentuk lingkaran kemudian menyebar hingga hampir seluruh daun telinga. Sampel diambil pada batas kulit yang sehat

dan mengalami perubahan. Pengambilan sampel dilakukan secara aseptis menggunakan skalpel steril, kemudian sampel dimasukkan ke dalam plastik ber-*flip* untuk dibawa ke laboratorium.

Media dan bahan kimia yang digunakan adalah KOH 10%, *Lactophenol Cotton Blue* (Merck), *Aquadest* steril, kertas saring, *selophan tape*, *Dermasel Agar Base* (Oxoid) dan *Dermasel selective supplement* (Oxoid), sedangkan peralatan yang digunakan berupa : skalpel, plastik ber-*flip*, mikroskop, gelas objek, gelas penutup, cawan Petri dan pipa U.

Metode pemeriksaan dilakukan langsung secara mikroskopis dan dilakukan isolasi serta identifikasi. Pemeriksaan langsung secara mikroskopis dilakukan dengan cara : sampel kerokan kulit dibuat preparat natif menggunakan KOH 10%. Adanya hifa dan bentuk makrokonidia dari kapang dermatofita diamati menggunakan mikroskop dengan pembesaran objektif 10 x dan 40x.

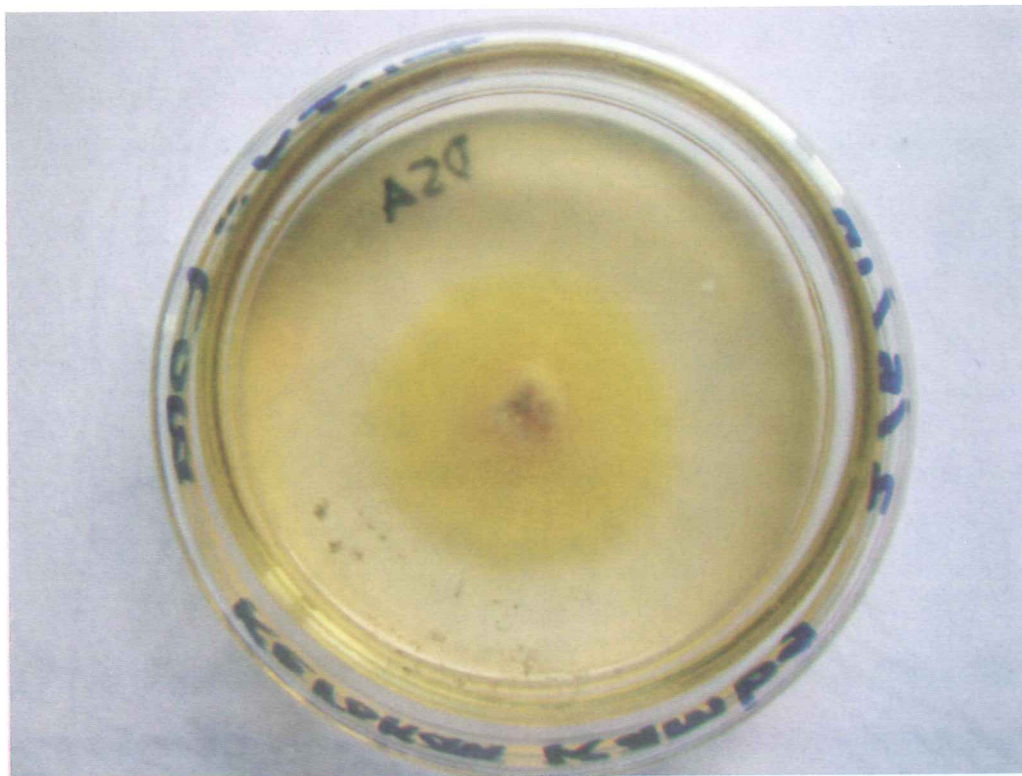
Isolasi dan identifikasi dilakukan menurut Campbell dkk. (1996), Fisher dan Cook (1998) dan Larone (2002). Sampel kerokan kulit dibiakkan pada media agar *Dermasel* yang mengandung suplemen : 400 mg/l *cycloheximide* dan 50 mg/l *chloramphenicol*, kemudian diinkubasi pada suhu kamar selama 14 hari. Adanya pertumbuhan kapang diamati secara makroskopis (untuk mengamati morfologi koloni) dan secara mikroskopis (morfologi mikroskopis). Pengamatan morfologi mikroskopis dilakukan secara natif, menggunakan *selophan tape* dan dibuat *slide culture* menurut Riddel.

Hasil pemeriksaan langsung secara mikroskopis terhadap sampel menunjukkan adanya hifa dan bentuk makrokonidia yang mencirikan kapang

*Trichophyton*. Makrokonidia kapang *Trichophyton* berbentuk cerutu, terdiri dari 3-6 sel, berdinding tipis dan halus, sedangkan hifanya bersepta.

Hasil isolasi sampel pada media agar *Dermasel* menunjukkan adanya pertumbuhan koloni kapang setelah 5 hari, tetapi koloni matang ditunjukkan

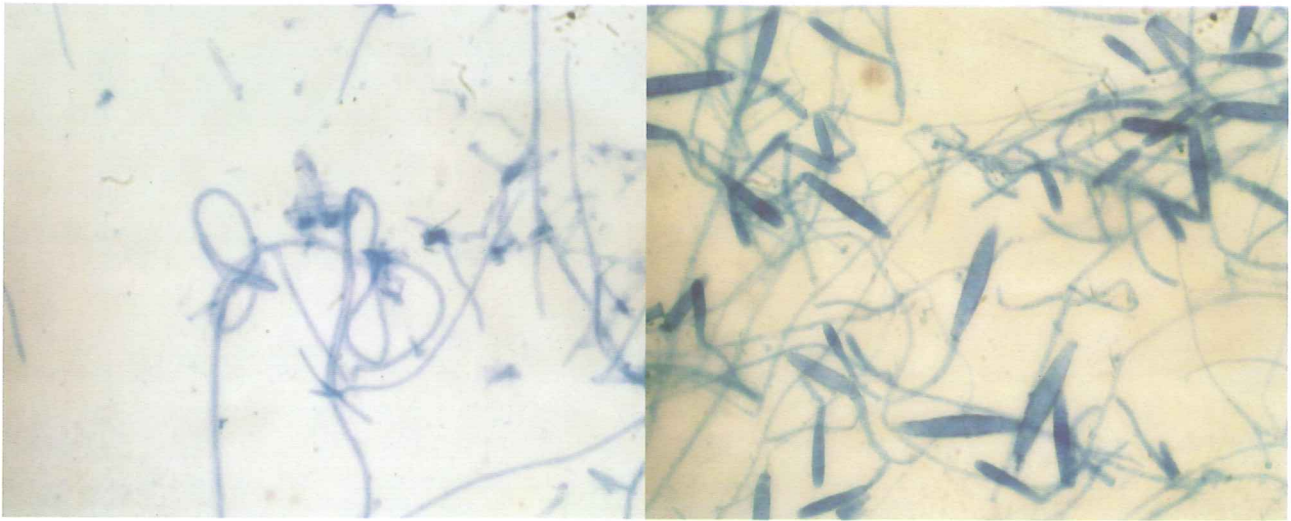
setelah 14 hari. Gambaran koloni kapang yang tumbuh mula-mula menunjukkan seperti bulu-bulu halus, *flat* dan berwarna kuning, kemudian berubah menjadi *fluffy-powdery* dan berwarna krem kecoklatan, serta menunjukkan adanya pertumbuhan yang bersifat *concentric rings* (Gambar 1.).



Gambar 1. Koloni kapang hasil isolasi pada agar *Dermasel*.

Gambaran mikroskopis kapang hasil isolasi menunjukkan hifa bersepta dan bercabang, beberapa ujung hifa terlihat berbentuk spiral. Makrokonidia terlihat berbentuk cerutu, terdiri dari 3 sampai 6 sel, berdinding tipis dan halus. Makrokonidia menempel pada hifa dengan tangkai pendek. Mikrokonidia berbentuk seperti tetesan air mata, tersusun sepanjang hifa. Selain itu ditemukan juga

klamidospora dan *nodular bodies*. Gambaran hifa berbentuk spiral dan bentuk makrokonidia diperlihatkan pada Gambar 2. Berdasarkan gambaran makroskopis dan mikroskopis, kapang hasil isolasi tersebut diidentifikasi sebagai *Trichophyton mentagrophytes*. Hal ini sesuai dengan Campbell dkk. (1996), Fisher dan Cook (1998) dan Larone (2002).



Gambar 2. Gambaran hifa berbentuk spiral (kiri) dan makrokonidia berbentuk cerutu, berdinding tipis dan halus (kanan), pembesaran objektif 40 x.

Penyebab dermatofitosis pada kambing dan domba umumnya dari genus *Trichophyton* (Jungerman dan Schwartzman 1972). Kejadian dermatofitosis pada domba akibat *T. mentagrophytes* telah dilaporkan di Kolkata, India oleh Anindita dkk. (2006). Yahyaraeyat dkk. (2009) juga telah melaporkan kejadian dermatofitosis pada berbagai hewan di Teheran, Iran. Hasil penelitiannya menyebutkan, bahwa dari 6 ekor kambing yang secara klinis didiagnosa menderita dermatofitosis, 100% berhasil diisolasi *T. mentagrophytes*.

Infeksi diduga terjadi akibat kontak dengan artrospora atau konidia dari *T. mentagrophytes* yang bersumber dari rodensia, mengingat *T. mentagrophytes* bersifat zoofilik dan rodensia merupakan *reservoir* serta berpotensi sebagai sumber penularan. Selain itu, infeksi mungkin terjadi akibat kontak dengan spora/konidia *T. mentagrophytes* yang terdapat di tanah. Oyeka (2000) menyebutkan, bahwa *T. mentagrophytes* dapat ditemukan di tanah dari beberapa negara, misalnya di India. Penularan dari kambing satu ke

kambing lainnya dalam satu kandang akibat kontak antar hewan, mengingat posisi kambing dalam satu kandang sangat berdekatan dan memungkinkan terjadinya kontak. Penyakit diperparah dengan terjadinya iritasi akibat tanduk yang melengkung ke arah daun telinga.

Dari hasil studi ini dapat disimpulkan bahwa *T. mentagrophytes* yang telah berhasil diisolasi dan identifikasi merupakan agen penyebab kasus dermatofitosis pada kambing PE.

#### UCAPAN TERIMA KASIH

Ucapan terima kasih disampaikan kepada mahasiswa PPDH FKH - IPB Laboratorium Diagnostik grup B Angkatan I Putaran II Tahun 2010 yang telah membantu dalam pengambilan sampel.

#### DAFTAR PUSTAKA

Anindita, D., Bhowmik, M.K., Biswas, P. 2006. Dermatophytosis in Sheep due to *Trichophyton*

- mentagrophytes*, Occurrence, Haemato-biochemic, Pathomorfological Changes. *Indian Journal of Veterinary Pathology* 30, issue : 2.
- Biberstein, E.L., Hirsh, D.C. 2004. Dermatophytes. In : *Veterinary Microbiology*. Second ed., Hirsh DC, MacLachlan, N.J., Walker, R.L. (eds). Blackwell Publishing, Oxford : 273-278.
- Campbell, C.K., Johnson, E.M., Philpot, C.M., Warnock, D.W. 1996. *Identification of Pathogenic Fungi*. Public Health Laboratory Service, London : 27-71.
- [CFSPB] Center for Food Security & Public Health. 2005. Dermatophytosis. Ringworm, Tinea, Dermatomycosis. College of Veterinary Medicine, Iowa State University.
- [Dirbinkeswan] Direktorat Bina Kesehatan Hewan. 1993. Manajemen Penyakit Hewan Seri : Pedoman Pengendalian Penyakit Hewan Menular. Jilid 3. Direktorat Jenderal Peternakan, Departemen Pertanian : 71-77.
- Fisher, F., Cook, N.B. 1998. *Fundamentals of Diagnostic Mycology*. WB Saunders Company, Philadelphia : 118-156.
- Jungerman, P.F., Schwartzman, R.M. 1972. *Veterinary Medical Mycology*. Lea & Febiger, Philadelphia : 3-28.
- Larone, D.H. 2002. *Medically Important Fungi. A Guide to Identification*. 4<sup>th</sup> ed. ASM Press, Washington DC : 241-242.
- Oyeka, C.A. 2000. *Trichophyton mentagrophytes* a keratophilic fungus. In : *Biologi of Dermatophytes and other Keratophilic Fungi*. Kushwaha R.K.S., Guarro, J. (eds). *Revista Iberoamericana de Micologia, Bilbao*. <http://www.dermatophytes.reviberoammicol.com/contents.php/060065> (8 Juli 2010).
- Yahyaraeyat, R., Shokri, H., Khosravi, A.R., Soltani, M., Erfanmanesh, A., Nikaein, D. Occurrence of Animals Dermatophytosis in Tehran, Iran. *World Journal of Zoology* 4(3) : 200-204.
- Quinn, P., Markey, B.K., Carter, M.E., Donnelly, W.J., Leonard, F.C. 2006. *Veterinary Microbiology and Microbial Disease*. Blackwell Publishing, Oxford : 224-228.

## DAFTAR INDEKS PENULIS

Adik Ismaryanto 19  
Amelia Hanna 9  
Asmarani Kusumawati 1  
Claude Mona Airin 9  
Devita Anggraini 19  
Hartiningsih 19  
Ida Lestari Soedijar 43  
Khalil Muhammed AKRA 36  
Michael Haryadi Wibowo 27  
Petra Rosalinda Maria Tae Lake 1  
Pradityo Yoga Wibowo 9  
Puspa Wikansari 36  
Setyawan Budiharta 1  
Slamet Mulyono 19  
Sumartono 36  
Surya Amanu 27  
Titik Sunartatie 48  
Tri Wahyu Pangestiningih 9  
Yuda Heru Fibrianto 9

## DAFTAR INDEKS SUBYEK

Anjing betina 9, 10, 12, 17  
*Antibody response* 27  
Ayam buras 27, 28, 29, 30, 31, 32, 34  
*Bitch* 9  
*Bovine brucellosis* 1,2  
*Calcium and phosphor retention* 19  
Calf 36, 43  
*Cross sectional study* 1  
Dermatofitosis 48, 49, 51  
*Dermatophytosis* 48  
*District of Belu* 1  
*Gonadotrophin hormone* 9  
Hormon gonadotrophin 10, 11  
*In vitro maturation* 9, 10,11  
Kabupaten Belu 1, 2, 3, 4, 6, 7  
Kajian lintas sektoral 1  
Kambing PE 48, 49  
*Marek's Disease (MD) vaccine* 43, 44  
Maturasi *in vitro* 10  
*Native chicken* 27  
*Newcastle disease* 27, 28  
*Oocyte* 9  
Oosit 9, 10, 12, 13, 14, 15, 16, 17  
*Panhisterectomized* 19  
Panhisterektomi 19, 20, 21, 22, 23, 24  
*PE goat* 48  
Pedet 36, 38, 39, 40, 41  
Respon antibodi 28  
Retensi kalsium dan fosfor 19  
*T. mentagrophyte* 48, 49, 51  
*Toxocara vitulorum* 36, 37, 38, 39, 40  
*Vaccination* 27  
Vaksin *Marek's Disease* 43  
Vaksinasi 2, 4, 5, 27, 28, 29, 30, 31, 32, 33, 34