

PERAWATAN *CROSSBITE POSTERIOR* PADA MALOKLUSI ANGLE KLAS III DENGAN ALAT ORTODONTIK CEKAT TEKNIK BEGG

Trio Wijayanto & Heryumani

Program Studi Ortodonsia Pendidikan Dokter Gigi Spesialis
Fakultas Kedokteran Gigi Universitas Gadjah Mada

ABSTRAK

Latar Belakang: *Crossbite posterior* merupakan hubungan abnormal dari gigi-gigi posterior secara bukolingual pada rahang atas atau bawah pada saat kedua lengkung gigi berada dalam oklusi sentrik yang dapat terjadi pada satu atau kedua sisi rahang. *Posterior crossbite* adalah maloklusi yang paling sering muncul pada masa gigi susu dan awal gigi bercampur. **Tujuan Perawatan:** mengoreksi *crossbite posterior* dan mengembalikan fungsi pengunyahan yang baik. **Kasus:** perempuan 20 tahun dengan maloklusi Angle klas III disertai *crossbite posterior* kanan, crowding rahang atas dan bawah. **Penanganan:** menggunakan alat cekat teknik Begg dengan pencabutan gigi premolar I rahang atas kiri, kedua premolar I rahang bawah, *cross* elastik, *toe-in*, dan *toe-out* digunakan untuk koreksi *crossbite*. **Kesimpulan:** Perawatan *crossbite posterior* dengan teknik Begg menunjukkan hasil yang cukup memuaskan. Prognatik mandibula berkurang, *crossbite* terkoreksi, overjet normal, overbite normal, dan fungsi pengunyahan menjadi lebih baik. *Maj Ked Gi; Desember 2011; 18(2): 191-194*

Kata kunci: Maloklusi Angle Klas III, *crossbite*, teknik Begg.

ABSTRACT

Background: *Posterior crossbite* is defined as any abnormal buccal-lingual relations between posterior teeth of upper and lower jaw in centric occlusion which can occur in one side only or both. *Posterior crossbite* is one of the most prevalent malocclusion in primary and early mixed dentition. **Purpose:** to correct posterior *crossbite* and restore normal mastication. **Case:** 20 years old woman with Angle's class II accompanied by posterior *crossbite* on the right side and crowding in anterior segment of upper and lower jaw. **Management:** using the Begg fixed appliance techniques with the extraction of upper left, and two lower first premolars. *Cross* elastic along with *toe in* and *toe out* on the main wire was used to correct posterior *crossbite*. **Conclusion:** *Posterior crossbite* Treatment with Begg technique showed satisfactory results. Prognathism mandibula had reduced, regained normal overjet and overbite, and restored good mastication. *Maj Ked Gi; Desember 2011; 18(2): 191-194*

Keywords: Malocclusion Angle Class III, *Crossbite*, Begg technique

PENDAHULUAN

Crossbite merupakan penyimpangan hubungan labiolingual dari gigi-geligi maksila terhadap mandibula yang dapat terjadi di regio anterior maupun posterior. *Crossbite posterior* merupakan hubungan abnormal dari gigi-geligi posterior secara bukolingual pada rahang atas atau bawah pada saat kedua lengkung gigi berada dalam oklusi sentrik yang dapat terjadi pada satu atau kedua sisi rahang.¹ *Crossbite Posterior* adalah maloklusi yang paling sering muncul pada masa gigi susu dan awal gigi bercampur, insidensinya 8% - 22%.^{1,2} Penelitian tentang prevalensi *crossbite posterior* pada gigi bercampur terhadap 489 orang terdapat 7,5 % mengalami *crossbite posterior*.³ Penelitian pada pasien di Amerika Serikat dijumpai 3% mengalami *crossbite posterior*.⁴ Bentuk yang paling sering muncul adalah *crossbite posterior* unilateral yang disertai dengan pergeseran mandibula saat mengunyah pada daerah *crossbite*, insidensinya 80% - 97% kasus.^{5,6}

Etiologi dari *crossbite posterior* mencakup kombinasi komponen baik dental, skeletal, mau-

pun fungsi neuromuskular, tetapi penyebab yang paling sering adalah kurangnya lebar lengkung gigi rahang atas. Pengurangan itu dapat disebabkan oleh menghisap jari,^{5,7,8} beberapa kebiasaan penelanan,⁷ penyumbatan saluran nafas atas yang disebabkan oleh jaringan adenoid atau alergi pada saluran pernafasan hidung.^{8,9} Koreksi spontan jarang terjadi,¹ *crossbite posterior* diyakini sebagai suatu proses kelanjutan dari gigi susu ke gigi permanen, dengan efek jangka panjang pada pertumbuhan dan perkembangan sistem *stomatognathic*.^{10,11} Kondilus pada sisi *crossbite* posisinya pada *glenoid fossa* lebih superior dan posterior dibanding pada sisi yang tidak *crossbite*.¹² Remodeling skeletal TMJ dapat muncul sepanjang waktu, posisi kondilus pada fosa menjadi lebih simetris, sehingga asimetri wajah dan deviasi midline mandibula pada sisi *crossbite* menjadi menutup. Adaptasi lanjutan neuromuskular pada posisi mandibula yang baru menyebabkan pertumbuhan mandibula asimetris, disharmoni fasial dan beberapa perubahan fungsi otot pengunyahan dan TMJ.^{13,14} Perawatan yang dilakukan pada saat yang tepat akan mencegah terjadinya perkembangan maloklusi yang

lebih buruk, persendian temporomandibular yang abnormal, dan dapat menyebabkan asimetri wajah. *Crossbite* yang terjadi pada gigi permanen merupakan kelanjutan dari masa gigi bercampur yang tidak dirawat.¹⁵

Prinsip dasar perawatan maloklusi klas III adalah memperbaiki hubungan antero-posterior maksila dan mandibula. Perawatan ortodontik dengan teknik Begg paling sesuai untuk maloklusi Angle klas II divisi 1, namun juga dapat juga untuk merawat klas I dan klas III.¹⁶ Prinsip pergerakan gigi pada teknik Begg adalah adanya gaya differensial dan gerakan gigi pada masing-masing tahap dilakukan secara simultan. Penggunaan mekanisme gaya differensial akan mempersingkat waktu dan mempermudah prosedur perawatan.¹⁷

LAPORAN KASUS

Pasien perempuan, umur 20 tahun datang ke klinik Ortodonsia RSGM Prof. Soedomo dengan keluhan gigi sebelah kanan miring dan tidak rapi, sehingga mengganggu penampilan. Pasien mempunyai riwayat pernah dilakukan perawatan ortodontik lepasan namun alat tersebut tidak pernah dipakai. Secara klinis bentuk lengkung gigi rahang atas V form, bentuk lengkung gigi rahang bawah parabola. Gigi P I kanan atas dan I 1 kiri bawah dicabut untuk perawatan ortodontik lepasan. Susunan gigi segmen anterior rahang atas *crowding* ringan. Secara dental pasien memiliki hubungan molar dan kaninus klas III bilateral dengan *crossbite* pada gigi posterior kanan dengan *overjet* 5 mm dan *overbite* 3,5 mm.

Rencana Perawatan

Perawatan yang dilakukan bertujuan untuk mengoreksi *crossbite posterior* kanan, mengoreksi *crowding* anterior rahang atas dan bawah menggunakan alat ortodontik cekat teknik Begg. Berdasarkan perhitungan determinasi lengkung dan set up model kesling kebutuhan ruang untuk kasus ini sebesar 6 mm untuk rahang atas dan 10,7 mm untuk rahang bawah. Kekurangan ruang diperoleh dengan pemanfaatan ruang dan pencabutan gigi P I kiri atas untuk rahang atas serta pencabutan 2 gigi P1 rahang bawah.

Tahapan Perawatan

Perawatan menggunakan alat cekat teknik Begg, teknik ini terdiri dari 3 tahapan. Tahap pertama *levelling* dan *unravelling*, koreksi *crossbite*, memperbaiki hubungan oklusi gigi posterior. Pada tahap *levelling* dan *unravelling* digunakan *wire* ukuran 0,014 *inch* disertai *vertical loop*. Setelah terjadi *levelling* dan *unravelling*, *wire* diganti dengan *plain arch wire* ukuran 0,016 *inch*, *circle loop*, *anchor bend* dan

elastik klas III. Untuk mengatasi *crossbite posterior* di sisi kanan dilakukan *bending toe-in* pada gigi C dan P2 kanan bawah dibantu dengan *cross* elastik 5/16 *inch* 2 OZ yang dipasang pada gigi M1, P2, C kanan bawah dan lingual button gigi P2, C kanan atas. Pada rahang atas dilakukan *toe-out* pada gigi M1, P2, dan C kanan atas.

Pada tahap kedua dilakukan *space closing* untuk menutup sisa ruang pencabutan pada rahang atas dan bawah. Tahap ketiga untuk memperbaiki inklinasi gigi-geligi digunakan *uprighting spring* dan *torquing auxiliary*.

Hasil Perawatan

Setelah tahap *levelling* dan *unravelling* selesai *wire* ukuran 0,016 *inch* dilengkapi dengan *circle hook*, *anchor bend* dan *toe-in* pada gigi C, P2 kanan bawah dan *toe-out* pada gigi C, P2 kanan atas digunakan untuk mengoreksi *crossbite posterior* kanan, *cross* elastik 5/16" 2 OZ pada gigi M1, P2, C kanan atas dan M1, P2, C kanan bawah digunakan untuk membantu koreksi *crossbite posterior*. Koreksi *crossbite* selesai dalam waktu 12 bulan. Kemudian dilanjutkan dengan retraksi gigi anterior rahang atas dan bawah menggunakan elastik klas II 5/16" 2 OZ. Retraksi rahang atas dan bawah selesai dalam waktu 6 bulan dan dilanjutkan dengan tahap kedua yaitu penutupan sisa ruang bekas pencabutan.

Penutupan sisa ruang bekas pencabutan dengan cara ligasi gigi anterior dan gigi posterior digerakkan kemesial menggunakan elastik intermaksiler 5/16" 2 OZ dan intramaksiler ¼" 2 OZ. Perawatan selanjutnya adalah perbaikan inklinasi gigi dengan menggunakan *uprighting spring* dan *root torquing*.

Koreksi *crossbite* sudah tercapai setelah 1 tahun perawatan, dan terdapat perubahan pada oklusi gigi dimana *crossbite* terkoreksi, prognatik mandibula berkurang, *overjet* dan *overbite* normal serta fungsi pengunyahan menjadi lebih baik. Perawatan telah dilakukan selama 2 tahun sampai retainer. Foto sebelum dan sesudah perawatan terlihat pada gambar 1, 2, 3, 4.

PEMBAHASAN

Penentuan pendekatan perawatan yang tepat secara individual pada seorang pasien merupakan prinsip dasar kesuksesan perawatan ortodontik, dalam hal ini adalah kasus *crossbite*. *Crossbite posterior* ditandai dengan defisiensi rahang atas dan kadang asimetri pada rahang atas atau bawah.¹⁸ Pada kasus ini pasien berumur 20 tahun dan terlihat asimetri pada rahang bawah. Koreksi *crossbite* lebih awal mempunyai pengaruh positif terhadap perkembangan rahang atas lebih lanjut dan mencegah pertumbuhan transversal yang abnormal di regio intermolar rahang bawah.¹⁸ Rahang bawah yang lebar menjadi

salah satu etiologi *crossbite posterior*, pendekatan perawatan seharusnya tidak hanya fokus ke rahang atas yang konstiksi, namun ke kedua rahang.¹⁸

Koreksi *crossbite posterior* selesai 1 tahun perawatan, setelah itu dilanjutkan tahap retraksi gigi-gigi anterior rahang atas dan bawah. Tahap retraksi selesai dalam waktu 6 bulan, setelah itu dilanjutkan dengan tahap *space closing* dan terakhir tahap *root paralleling* yang selesai dalam waktu 6 bulan, jadi perawatan kasus ini berlangsung selama 2 tahun sampai tahap retainer.

Berdasarkan cetakan studi model dan foto intra oral telah terjadi koreksi *crossbite posterior*, crowding rahang atas dan bawah, sedangkan berdasarkan foto profil terjadi perubahan pada mandibula dan bibir bawah menjadi lebih ke lingual sehingga membuat profil lebih baik. Perubahan profil terjadi karena retraksi maksila dan mandibula, perawatan ortodontik dapat mempengaruhi profil jaringan lunak wajah khususnya di area bibir, sudut nasolabial, sudut labiomental, dan area di sekeliling dagu. Hal ini disebabkan oleh komponen-komponen pada struktur jaringan keras di bawahnya mengalami perubahan.^{16,19} Komponen jaringan lunak wajah didukung secara langsung oleh gigi anterior, sehingga semua perubahan pada gigi akan memberikan dampak langsung terhadap posisi jaringan tersebut.²⁰ Jaringan lunak yang melapisi jaringan keras mengalami perubahan. Pergerakan bibir atas dan bibir bawah ke belakang berhubungan erat dengan pergerakan insisivus atas ke palatal dan insisivus bawah ke lingual.²¹

Crossbite posterior dapat terkoreksi karena penggunaan *plain arch wire 0,016 inch* yang dilakukan *toe-in* untuk menggerakkan gigi rahang bawah ke arah lingual dan *toe-out* menggerakkan gigi rahang atas ke arah bukal pada sisi *crossbite*. *Cross* elastik 5/16" 2 oz digunakan untuk membantu menggerakkan gigi rahang bawah ke arah lingual sampai relasi gigi-geligi pada sisi *crossbite* terkoreksi.²² Kepatuhan pasien dengan pemakaian elastik tampak sempurna sehingga oklusi yang baik dapat tercapai.

KESIMPULAN

Perawatan maloklusi Angle klas III dengan *crossbite posterior* unilateral yang telah dirawat menggunakan alat ortodontik cekat teknik Begg menunjukkan hasil yang cukup memuaskan. Profil menjadi lebih baik karena prognatik mandibula berkurang sehingga menunjukkan adanya retrusi bibir bawah, fungsi pengunyahan menjadi lebih baik dan pasien merasa puas dengan hasil perawatan. Kekuatan ringan *cross* elastik, *toe-in* dan *toe-out* efektif untuk mengoreksi *crossbite posterior*.

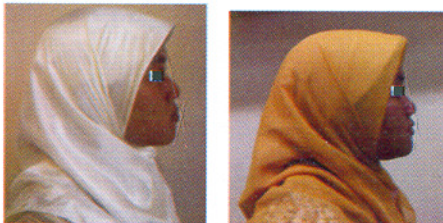DAFTAR PUSTAKA

1. Kutin G & Hawes RR: Posterior cross-bites in the deciduous and mixed dentitions. *Am J Orthod.*

- 1969;56:491-504.
2. Egermark-Eriksson I, Carlsson GE, Magnusson T, & Thilander B: A longitudinal study on malocclusion in relation to signs and symptoms of cranio-mandibular disorders in children and adolescents. *Eur J Orthod.* 1990;12:399-407.
3. Rentes AM, Gaviao MB, & Amaral JR: Bite force determination in children with primary dentition. *J Oral Rehabil.* 2002; 29:1174-1180.
4. Castelo PM, Gaviao MB, Pereira LJ, & Bonjardim LR: Masticatory muscle thickness, bite force and occlusal contacts in young children with unilateral posterior *crossbite*. *Eur J Orthod.* 2007;29:149-156.
5. Thilander B, Wahlund S, & Lennartsson B: The effect of early interceptive treatment in children with posterior *crossbite*. *Eur J Orthod.* 1984;6:25-34.
6. Schroder U & Schroder I: Early treatment of unilateral posterior *crossbite* in children with bilaterally contracted maxillae. *Eur J Orthod.* 1984;6:65-69.
7. Melsen B, Stensgaard K, & Pedersen J: Sucking habits and their influence on swallowing pattern and prevalence of malocclusion. *Europ J Orthod.* 1979;1:271-280.
8. Linder-Aronson S: Adenoids their effect on mode of breathing and nasal airflow and their relationship to characteristics of the facial skeleton and the dentition. *Acta Otolaryngol.* 1970;265:1-132.
9. Hannuksela A, & Vaananen A: Predisposing factors for malocclusion in 7-year-old children with special reference to atopic diseases. *Am J Orthod Dentofacial Orthop.* 1987;92: 299-303.
10. Proffit WR: *Treatment of orthodontic problems in pre-adolescent children (section VI)*. In: Proffit WR, ed. *Contemporary Orthodontics*. 3rd ed. St Louis, Mo: Mosby; 2000:435-439.
11. McNamara JA: Early intervention in the transverse dimension: is it worth the effort? *Am J Orthod Dentofacial Orthop.* 2002;12:572-574.
12. Hesse KL, A° rtun J, Joondeph DR, & Kennedy DB: Changes in condylar position and occlusion associated with maxillary expansion for correction of functional unilateral posterior *crossbite*. *Am J Orthod Dentofacial Orthop.* 1997;111:410-418.
13. Bishara SE, Burkey PS, & Kharouf JG: Dental and facial asymmetries: a review. *Angle Orthod.* 1994;64:89-98.
14. Sonnesen L, Bakke M, & Solow B: Malocclusion traits and symptoms and signs of temporomandibular disorders in children with severe malocclusion. *Eur J Orthod.* 1998;20: 543-559.
15. Alarcon JA, Martin C, & Palma JC. Effect of unilateral posterior *crossbite* on the electromyographic activity of human masticatory muscles. *Am J Orthod Dentofacial Orthop.* 2000;118:32-34.
16. Begg P R & Kesling P C: *Begg Orthodontic Theory and Technique*. Ed. ke-3. W.B., Saunders Company. Philadelphia. 1977: 75-89
17. Cadman C A R: A Vademecum for the Begg Technique: Technical Pricipal. *Am. J. Orthod.*, 67(5):439-512.
18. Bartzela T & Jonas I: Long-term stability of unilateral posterior *crossbite* correction. *Angle Orthod.* 2007;77:237-243.
19. Kusnoto H: Soft Tissue Profile Changes After Orthodontic Treatment in Class III Malocclusion. *Journal of the Indonesian Dental Association.* 1994: 43 (1): 72-81.


20. Arman A, Toygar T U, & Abuhijeh E: Profil Change Associated with Different Orthopedic Treatment Approaches in Classes III Malocclusions. *Angle Orthod.* 2004; 74: 733-740
21. Lin J & Gu Y.: Preliminary Investigation of Nonsurgical Treatment of Severe Skeletal Class III Malocclusion in The Permanen Dentition, *Angle Orhodontist*, 1988: 73(4): 401- 410.

22. Sandikcoglu M & Hazar S: Skeletal and dental changes after maxillary expansion in the mixed dentition. *Am J Orthod Dentofacial Orthop.* 1997;111:321-327.



(1A) (1B)

Gambar 1A. Tampak samping Sebelum perawatan
Gambar 1B. Tampak samping setelah 2 tahun perawatan (prognatik mandibula berkurang)




(2A) (2B)

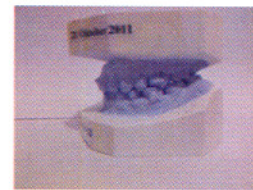


(2C)

Gambar 2A. Foto model studi sebelum perawatan
Gambar 2B. Foto model studi dari samping kanan sebelum perawatan
Gambar 2C. Foto model studi dari samping kiri sebelum perawatan

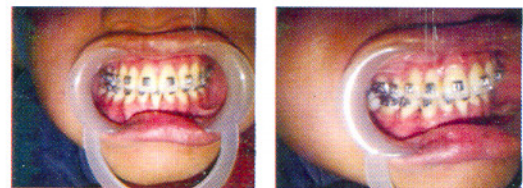

(3A) (3B)

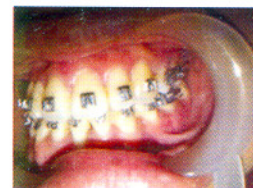

(3C)

Gambar 3A. Foto model studi setelah 2 tahun perawatan
Gambar 3B. Foto model studi dari samping kanan setelah 2 tahun perawatan
Gambar 3C. Foto model studi dari samping kiri Setelah 2 tahun perawatan



(4A) (4B)



(4C)

Gambar 4A. Foto intra oral Setelah 2
Gambar 4B. Foto intra oral dari samping kanan
Gambar 4C. Foto intra oral dari samping