

PEMBUATAN PROTESA MAKSILOFASIAL HIDUNG DENGAN RETENSI MAGNET

Owin Bambang Wijanarko*, Endang Wahyuningtyas**, dan Suparyono Saleh**

*Program Studi Prostodonsi, Program Pendidikan Dokter Gigi Spesialis, Fakultas Kedokteran Gigi, Universitas Gadjah Mada, Yogyakarta

**Bagian Prostodonsi, Fakultas Kedokteran Gigi, Universitas Gadjah Mada, Yogyakarta

ABSTRAK

Latar belakang masalah. Restorasi dari cacat yang disebabkan tumor di daerah fasial sangat menantang bagi dokter bedah dan ahli prostodonsi. *Maxillofacial prosthetics* adalah cabang kedokteran gigi yang berhubungan dengan cacat baik kongenital maupun yang didapat pada kepala dan leher. Cacat yang didapatkan dibagi menjadi cacat intraoral dan ekstraoral. Cacat intraoral meliputi mandibula, lidah, palatum lunak atau palatum keras, sedangkan cacat ekstraoral meliputi daerah lainnya pada kepala dan leher. **Tujuan.** laporan kasus ini adalah untuk rehabilitasi daerah wajah pasien dengan memperbaiki fungsi dan estetika dengan membuat protesa maksilofasial hidung sehingga pasien tidak merasa malu. **Laporan kasus.** Pasien laki-laki, 74 tahun datang atas kemauan sendiri, dan rujukan dari THT ingin dibuatkan hidung dan langit-langit atas buatan karena hidung sudah di-amputasi. Dibuatkan prothesa maksilofasial hidung dari bahan silikon karena mempunyai tekstur yang hampir sama dengan kulit, kemudian dipasang kaitan magnet yang dilekatkan dengan obturator sehingga retensi bertambah baik. Protesa dipasang pada kacamata agar mudah cara menggunakan. **Kesimpulan.** Pasien merasa lebih nyaman ketika bernafas dan berbicara setelah memakai protesa maksilofasial hidung dengan retensi magnet ini. Protesa maksilofasial dapat membantu pasien baik dari sisi estetika maupun fungsional. *Maj Ked Gi*; Desember 2012; 19(2): 154-157

Kata kunci: protesa maksilofasial hidung, kaitan magnet

ABSTRACT

Back ground. Restoration of facial defects resulting from ablation of facial neoplasm or anyother reasons is a challenge for the head and neck surgeon, plastic surgeon and prosthodontist. *Maxillofacial prosthetics* is a branch of dentistry that deals with congenital and acquired defects of the head and neck. Acquired defects can be divided into intraoral and extraoral. Intraoral defects may involve the mandible, tongue, soft palate, or hard palate, while extraoral defects may involve any other area of the head or neck. **The aim.** of making maxillofacial prosthetics is to make better aesthetics and functional so the patients will not be ashamed with their appearance. **Case report.** A man age 74 years old came to the prosthodontics clinic of RSGMP Prof. Soedomo, bringing reference letter from ear nose and throat specialist (ENT). She wants to make a nose prostheses because her nose was amputated. Nose prostheses with magnetic attachmet has been made for this patient using silicon material which have almost the same texture as the original one. This prostheses was attached on eye glasses so the patient can use and remove it easily. The result of using nose prostheses is the patient has better aesthetic. Beside that the function of speech and breathing can also be aided. So the conclusion is that the usage of maxillofacial prosthetic on post amputated nose patient can aid both aesthetic and functional. *Maj Ked Gi*; Desember 2012; 19(2): 154-157

Key words: nose maxillofacial prosthetics, magnetic attachment

PENDAHULUAN

Restorasi dari cacat yang disebabkan tumor di daerah fasial sangat menantang bagi dokter ahli bedah dan ahli prostodonsi¹. *Maxillofacial prosthetics* adalah cabang kedokteran gigi yang berhubungan dengan cacat baik kongenital maupun yang didapat pada kepala dan leher. Cacat yang didapatkan dibagi menjadi cacat intraoral dan ekstraoral. Cacat intraoral meliputi mandibula, lidah, palatum lunak atau palatum keras, sedangkan cacat ekstraoral meliputi daerah lainnya pada kepala dan leher².

Penyakit neoplastik harus didiagnosa dan dirawat sedini mungkin, bila tidak dapat berakibat fatal. Pilihan perawatan yang dapat dilakukan adalah dengan bedah, terapi radiasi dan kemoterapi. Tetapi sebagian besar dari perawatan – perawatan ini akan

menghasilkan cacat yang tidak diinginkan yang nantinya harus direhabilitasi. Rehabilitasi dapat dilakukan secara bedah ataupun prostetik tergantung dari lokasi, ukuran, etiologi, tingkat keparahan, usia dan keinginan pasien³.

Wajah adalah bagian dari tubuh yang paling diperhatikan. Banyak penderita penyakit neoplastik atau trauma yang menyebabkan kecacatan dari jaringan wajah dapat menyebabkan bukan hanya masalah fungsional tetapi juga masalah psikologis^{4,5}. Diantara cacat wajah, cacat pada bagian hidung menyebabkan masalah estetika yang lebih berat, hal ini disebabkan karena hidung adalah bagian yang paling menonjol pada wajah manusia. Selain mengganggu dan merasa, hidung juga memiliki fungsi lain seperti menghangatkan, melembabkan udara yang dihirup dan membawa udara masuk kedalam paru –

paru. Sangat sulit untuk mengganti hidung asli secara sempurna, karena struktur dan konturnya. Oleh karena itu kita harus mendiskusikan dengan pasien segala usaha rekonstruktif⁶.

Bahan yang digunakan dalam pembuatan protesa hidung ini adalah menggunakan silikon RTV 683 yang warnanya disesuaikan dengan warna kulit pasien^{7,8}. Sebuah magnet magfit™ DX 800 dipasang pada prothesa hidung dan *keeper* dipasang pada obturator. Tujuan dari pemasangan magnet ini adalah untuk meningkatkan retensi antara protesa hidung dengan protesa obturator akrilik⁹.

LAPORAN KASUS

Pasien laki-laki, 74 tahun datang atas ke-mauan sendiri. Sudah ada surat rujukan dari RS DR. Sardjito yang menunjukkan bahwa pasien siap dilakukan perawatan rehabilitasi. Pasien ingin dibuatkan langit-langit atas buatan, sehingga pasien bisa makan tanpa tersedak. Selain itu pasien juga ingin dibuatkan hidung sehingga rongga hidung menjadi tertutup dan tidak terkena langsung udara kotor. Pasien merasa malu karena bekas luka hidung terlihat dari luar dan menjadi kurang percaya diri.

Diagnose awal pasien diketahui menderita karsinoma sel skuamosa dan telah dilakukan pembedahan hidung dan palatum. Selama ini bekas operasi hidung dibiarkan terbuka, belum pernah dibuatkan protesa hidung dan obturator. Pasien tidak bisa menelan dan proses makan tergantung dari NGT (*Nasogastric Tube*). Hasil pemeriksaan klinis diketahui sebagian rongga hidung dan palatum sudah di eksisi (Gb. 1). Beberapa rencana perawatan didiskusikan dengan pasien kemudian dibuatkan protesa hidung yang dilekatkan pada kacamata. Untuk memperkuat perlekatan dengan bagian muka dibuatkan perlekatan dengan menggunakan magnet yang dilekatkan dengan obturator akrilik rahang atas.

Prosedur Klinis

Langkah pertama perawatan adalah pembuatan cetakan hidung dengan menggunakan malam sebagai sendok cetak perorangan. Selang NGT dilepas terlebih dahulu dalam proses pencetakan. Pasien diinstruksikan untuk bernafas melalui mulut. Pada alis dan bulu mata diolesi vaselin agar bahan cetakan tidak menempel. Selapis kain kasa ditempatkan pada defek untuk mencegah bahan cetakan masuk kedalam rongga hidung. Defek dicetak menggunakan bahan cetak alginat. Setelah itu cetakan dilepas dan diisi menggunakan *glasstone*. Pasien dirujuk kembali ke RS Dr Sardjito untuk pemasangan kembali NGT. Langkah selanjutnya adalah pembentukan protesa menggunakan malam.

Prothesa dibuat menggunakan malam dengan cara mencetak hidung model yang kira-kira se-

ukuran sama dengan hidung pasien dengan prosedur yang sama seperti pencetakan hidung pasien. Cetakan diisi dengan malam dan dicobakan pada cetakan hidung pasien (Gb. 2). Setelah sesuai kemudian dicobakan pada pasien (Gb. 3).

Bagian dalam malam dibuat lubang yang nantinya berfungsi untuk menempatkan magnet Magfit™ DX 800 (Gb. 4).

Prosedur Laboratoris

Protesa malam disesuaikan dengan pasien kemudian dilakukan penggantian dengan silikon RTV (Room Temperature Vulcanizing) 683 melalui prosedur laboratoris. Langkah pertama adalah menempatkan protesa hidung kedalam kuvet. Malam dihilangkan seluruhnya dari kuvet dan kemudian bahan silikon yang sudah diberi warna secara intrinsik dimasukkan ke dalam kuvet. Warna silikon disesuaikan dengan warna kulit pasien. Bahan tersebut diproses sesuai dengan petunjuk pabrik. Setelah melalui prosesing, protesa dikeluarkan. Beberapa koreksi dilakukan dan protesa silikon kemudian diadaptasi ke area defek.

Magnet dilekatkan pada bagian yang telah ditentukan dengan menggunakan lem silikon, sedangkan *keeper* dilekatkan pada obturator (Gb. 5).

Pada bagian atas hidung dilekatkan kacamata dengan menggunakan lem silikon. Protesa hidung dipasangkan pada pasien dan dilekatkan pada obturator rahang atas yang telah dibuat (Gb. 6). Pada proses ini NGT sudah dilepas.

Pada saat insersi protesa maksilofasial hidung dengan magnet, dilakukan pemeriksaan retensi dan stabilisasi. Warna protesa disesuaikan dengan warna kulit pasien. Kontrol 1 minggu kemudian dan dilakukan pemeriksaan yang sama. Dari hasil pemeriksaan didapatkan retensi dan stabilisasi yang baik dan pasien merasa nyaman.

DISKUSI

Kanker rongga hidung atau sinus paranasal adalah sebuah kondisi yang sangat mematikan dan terutama tidak nyaman dengan pembawaannya yang jelas baik bagi pasien maupun bagi keluarganya. Keganasan pada hidung dan sinus paranasal ini lebih sering ditemukan pada laki-laki dibanding perempuan².

Pilihan perawatan untuk penyakit neoplastik dapat menyebabkan defek yang tidak diinginkan dimana defek tersebut perlu direhabilitasi. Pasien dengan defek seperti ini memiliki masalah baik dari segi fungsional maupun psikologis. Dari beberapa macam defek pada wajah, defek bagian hidung menghasilkan masalah kosmetik yang lebih parah, karena hidung merupakan bagian wajah yang paling menonjol dan memiliki banyak fungsi³.

Pasien dibuatkan protosa hidung pada laporan kasus ini. Protosa maksilofasial terbuat dari bahan silikon RTV 683. Pemilihan bahan silikon sebagai bahan pembuat protosa hidung karena bahan ini memiliki sifat *inert* (tidak mudah terurai), dapat dicampur untuk mendapatkan tampilan warna, translucent yang alami seperti kulit, serta tidak toksik. Untuk mendapatkan warna yang sesuai dengan warna alami wajah pasien, dilakukan dengan membuat beberapa sampel campuran silikon dengan pewarna dengan perbandingan yang berbeda sampai diperoleh warna yang cocok. Pembuatan protosa hidung ini mempunyai kesulitan dalam penyesuaian warna. Hal ini dikarenakan tepi protosa hidung pasien berbatasan dengan jaringan sehat yang memiliki warna kulit yang alami, namun ada pula dengan jaringan parut sehingga warna kulitnya berbeda dengan yang normal, yaitu lebih gelap. Kesulitan ini diatasi dengan pemakaian kondisioner baik pada protosa hidung maupun jaringan kulit wajah pasien, sehingga tidak terjadi perbedaan warna⁷.

Secara umum protosa hidung memperoleh retensi dengan beberapa cara seperti dengan merekatkannya dengan lem, pemasangan implan atau magnet, bentuk defek hidung yang berongga, serta melekatkannya pada kacamata. Protosa hidung pada kasus ini mendapatkan retensi dari kacamata, magnet serta bentuk defek pada hidung yang berongga⁹.

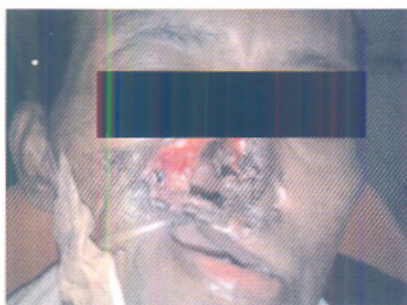Magnet Magfit™ DX 800 ditempatkan pada protosa hidung, kemudian pada bagian obturator akrilik diletakkan *keeper* sebagai pasangannya, sehingga antara protosa hidung dan obturator dapat saling melekat⁸.

KESIMPULAN

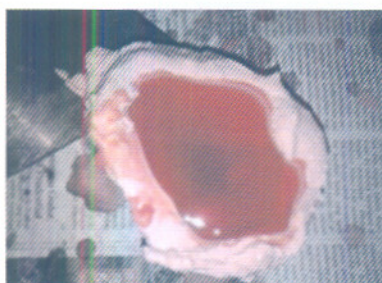
Setelah menggunakan protosa maksilofasial hidung dengan retensi magnet ini, pasien merasa lebih nyaman dan percaya diri dengan penampilannya. Jadi pemakaian protosa maksilofasial dapat membantu baik estetika maupun fungsional dari pasien.

DAFTAR PUSTAKA

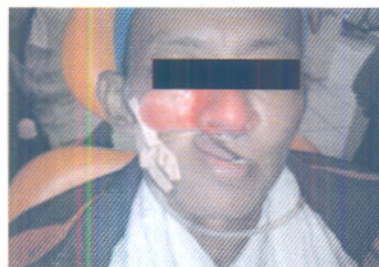1. Hatim NA, Kazanji MN, & Mohi Al-Deen MA: Construction of Nasal Prosthesis for a Patient with Rhino Cerebral Mucormycosis (A clinical Report). *Al-Rafidain Dent J.* 2008; 8(1): 110–113.
2. Kharchaf M & Zaki H: Maxillofacial Prosthetics General Principles. <http://emedicine.medscape.com/article/846915-overview>.
3. Rodrigues S, Shenoy VK, & Shenoy K: Prosthetic Rehabilitation of a Patient After Partial Rhinectomy : A Clinical Report. *J.Prosthet Dent* 2005;93:125-128.
4. Guttal SS, Patil NP, Thakur S, & Kumar S: Implant-Retained Nasal Prosthesis for a Patient Following Partial Rhinectomy: A Clinical Report. *J. Of Prosthodontics* 2009; 18:353-358.
5. Gurbuz A, Kalkan M, Ozturk N, & Eskitascioglu G: Nasal Prosthesis Rehabilitation: A Case Report. *Quintessence Int* 2004; 35:655-656.
6. Brooks MD, Carr AB, & Eckert SE: Nasal Stent Fabrication Involved in Nasal Construction: Clinical Report of Two Patient Treatments. *J. Prosthet Dent* 2004;91:123-127.
7. Chalian VA & Phillips RW: Materials in Maxillofacial Prosthetics. *J. Of Biomedical Materials Research* 2004;8:349-363.
8. Mizutani H: *Basic clinical manual of magnetic overdenture*. Quintessence Publ. Tokyo. 2010.
9. Noumi T, Shouici M, & Hideo M: A Nasal Prosthesis Magnetically connected with a Maxillary Complete Denture, *Int. Chin. J. Dent* 2002, 2: 86-91.



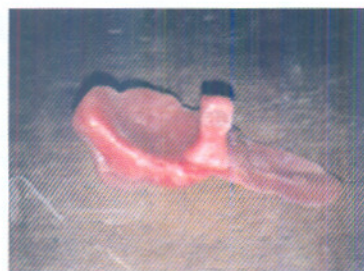Gambar 1. Pasien setelah dilakukan tindakan operasi



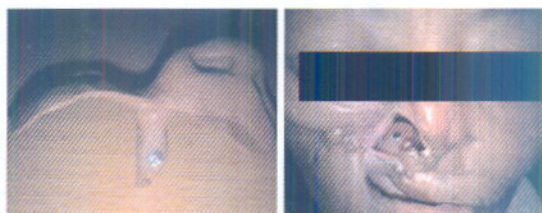
Gambar 2. Cetakan hidung diisi dengan malam.



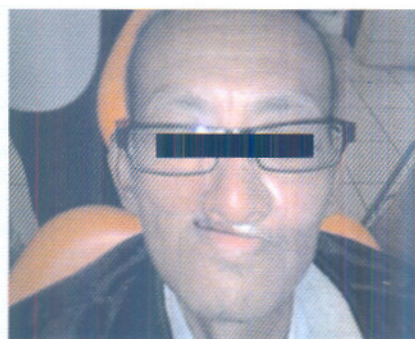Gambar 3. Try in protesa hidung



Gambar 4. Model malam dengan tempat magnet



Gambar 5. Pemasangan magnet dan keeper



Gambar 6. Inseri protesa maksilofasial hidung dengan magnet.

00