

ULKUS AFTOSA KOMPLEKS MANIFESTASI PENYAKIT CROHN

Bernadetta Esti Christmawaty* & Goeno Soebagyo**

*Program Studi Ilmu Kedokteran Gigi Klinik - Minat Ilmu Penyakit Mulut, Fakultas Kedokteran Gigi, Universitas Gadjah Mada, Yogyakarta.

**Bagian Penyakit Mulut, Fakultas Kedokteran Gigi, Universitas Gadjah Mada, Yogyakarta

ABSTRAK

Latar belakang : Ulkus aftosa kompleks mengacu pada ulkus mulut kronis berkaitan dengan gangguan sistemik. Kondisi tersebut, selain menimbulkan rasa sakit dan gangguan fungsi, dapat memperburuk kualitas hidup penderitanya. **Tujuan :** Penulisan ini bertujuan untuk melaporkan keterkaitan antara ulkus aftosa kompleks dengan gangguan gastrointestinal, yaitu penyakit *Crohn*. **Kasus dan penanganannya :** Laki-laki 73 tahun mengeluhkan nyeri sejak 3 bulan lalu, yang disertai dengan perut sebah, kembung dan terkadang nyeri ringan disertai sakit kepala. Saat pemeriksaan, tampak adanya ulkus dengan dasar bergranuler, tepi sedikit meninggi dan tertutup lapisan putih pada mukosa lipatan mukobukal, pipi, dasar mulut dan palatum. Permukaan mukosa bibir dan pipi memberikan gambaran seperti batu bata (*cobblestoning*). Mengacu pada gejala dan temuan klinis, ditegakkan diagnosis kerja ulkus aftosa kompleks manifestasi gangguan gastrointestinal, suspek penyakit *Crohn*. Terapi awal berupa kombinasi *spiramycin - metronidazole, methyl-prednisolone, parasetamol* dan larutan kumur perhidrol. Satu minggu kemudian, tampak adanya perbaikan lesi dan aktivitas fungsional. Berdasar pemeriksaan dari Poli Penyakit Dalam Rumah Sakit Umum Sardjito (RSS), pasien mendapatkan medikasi *lanzoprazole, ulsidex* dan *enzyplex*. Terapi lanjutan berupa *methyl-prednisolone* dengan dosis *tapering*, anti jamur topikal *nistatin* untuk mencegah infeksi ikutan dan larutan kumur yang mengandung *Benzydamine HCl* untuk mengurangi nyeri. **Kesimpulan :** Ulkus mulut manifestasi penyakit *Crohn* mempunyai karakteristik unik dan dapat dibedakan dari ulkus mulut kronis lainnya. Dalam penegakan diagnosis ulkus aftosa kompleks, identifikasi etiologi gangguan sistemik yang tepat akan sangat membantu dalam menetapkan perawatan lesi mulut yang sesuai. *Maj Ked Gi; Juni 2012; 19(1): 33-38*

Kata kunci: Gangguan gastrointestinal, penyakit *Crohn*, ulkus aftosa kompleks, lesi granuler, *cobblestone*.

ABSTRACT

Background: Complex aphthous refers to chronic oral ulceration, which is related to systemic diseases. This condition can cause oral discomfort, alter the normal oral function and eventually can decrease the quality of life. **Purpose:** This paper is intended to report the relationship between complex aphthous with gastrointestinal disorder, in particular crohn's disease. **Case and management:** A 73 year old man complaint a chronic sore mouth since 3 months ago. Abdominal discomfort, mild indigestion and headache occur accompanied by oral symptoms. Clinically, there were multiple ulcers with granular base, slight indurate border covered with white thick layers at mucobuccal fold, buccal, floor of the mouth and palate mucosa. Labial and buccal mucosa demonstrates a cobblestoning appearance. According to systemic symptoms and oral findings, complex aphthous as manifestation of gastrointestinal diseases, specifically suspected to Crohn's disease, is accepted as working diagnosis. Spiramycin combined with Metronidazole, Methyl-prednisolone, Paracetamol and Perhidrol mouthwash were given as initial therapy. One week later, it seems some improvement on oral lesion and oral functional activity. From Internal Medicine Clinic, Sardjito General Hospital, patient received Lanzoprazole, Ulsidex and Enzyplex. Tapering doses of Methyl-prednisolone and oral fungal topical Nystatin for prevention from secondary infection were given as subsequent therapy. Benzydamine mouthwash was given for alleviate sore mouth. **Conclusion:** Complex aphthous ulcers as manifestation of Crohn's disease have a unique characteristic and quite discriminate to other chronic oral ulceration. In establishing the diagnosis of complex aphthous, the identification of proper etiology would help in determining the appropriate management of the oral lesion. *Maj Ked Gi; Juni 2012; 19(1): 33-38*

Key words: Gastrointestinal disorders, Crohn's disease, complex aphthous, granular lesion, *cobblestone*.

PENDAHULUAN

Lesi oral sebagai manifestasi suatu penyakit sistemik dapat dengan mudah ditegakkan apabila diagnosis penyakit telah diketahui, namun apabila lesi tersebut merupakan tanda awal suatu penyakit maka penegakan diagnosis yang tepat dan benar menjadi sebuah tantangan¹. Ulkus mulut merupakan salah satu lesi mulut yang paling sering ditemukan pada praktek kedokteran gigi. Ulkus mulut disebut juga *aphthae* atau aftosa, merupakan terminologi

klinis untuk menggambarkan lesi mulut berbentuk kawah akibat hilangnya keseluruhan ketebalan epitel disertai sebagian jaringan ikat dibawahnya^{2,3,4}. Ulkus mulut umumnya nyeri, mempengaruhi fungsi mulut serta dapat menurunkan kualitas hidup^{3,4,5}. Penegakan diagnosis ulkus mulut, biasanya ditetapkan berdasar anamnesis seperti onset, durasi, frekuensi, keluhan lain yang menyertai; gambaran klinis lesi dan apabila diperlukan dapat dilakukan pemeriksaan penunjang seperti pemeriksaan histopatologis^{3,4}.

Ulkus mulut yang tidak menunjukkan pe-

nyembuhkan dalam waktu 2-4 minggu ditetapkan sebagai ulkus kronis^{5,6}. Lesi mulut ini dapat terjadi sebagai manifestasi suatu kondisi atau penyakit yang beragam, mulai dari adanya trauma kronis, infeksi, gangguan sistem imun lokal maupun sistemik hingga keganasan^{3,6}. Ulkus mulut dapat dibedakan menjadi *simple aphthous* atau ulkus sederhana dan *complex aphthous* atau ulkus kompleks. Ulkus mulut kompleks merupakan kondisi kronis, kambuhan dan tidak menunjukkan pemulihan dengan pemberian medikasi konvensional. Umumnya ulkus mulut kompleks muncul sebagai manifestasi suatu kondisi atau gangguan pada sistem tubuh⁶. Patogenesis ulkus mulut kronis dengan etiologi yang berbeda akan menunjukkan perjalanan penyakit serta gambaran klinis yang berbeda pula^{2,3}.

Salah satu gangguan pada sistem tubuh yang dapat bermanifestasi sebagai ulkus mulut adalah gangguan pada sistem gastrointestinal, antara lain *inflammatory bowel disease* (IBD)⁷ dan *gluten sensitive enteropathy* (GSE)⁸. *Inflammatory bowel disease* (IBD)⁸ merupakan sekelompok gangguan radang kronis dengan penyebab belum diketahui, namun diduga multifaktor, termasuk diantaranya pengaruh herediter dan lingkungan^{9,10}. Karakteristik IBD meliputi adanya eksaserbasi dan remisi gejala, disertai beragam manifestasi ekstraintestinal⁹. Penyakit ini mempunyai dua bentuk utama, yaitu penyakit *Crohn* (*Crohn's disease*/CD) dan kolitis ulseratif (*ulcerative colitis*/UC). Prevalensi *ulcerative colitis* dua kali lebih banyak dibandingkan penyakit *Crohn*. Tanda dan gejala kedua penyakit umumnya bermanifestasi pada usia antara 15-25 tahun dan antara 50-70 tahun^{9,10}.

Kedua penyakit tersebut secara klinis mempunyai kemiripan namun dengan manifestasi yang berbeda. Pada penyakit *Crohn*, radang kronis dapat terjadi pada traktus gastrointestinal bagian mana saja, terutama terminal ileum dan kolon sebelah awal; sementara *ulcerative colitis* terbatas mengenai kolon^{1,8,9}. Tanda dan gejala penyakit *Crohn* meliputi kram perut, nyeri perut, konstipasi, diare, melena, perdarahan rektal, muntah, hilangnya nafsu makan, lelah dan penurunan berat badan. Beberapa penderita dapat mengeluhkan adanya demam, nyeri sendi dan masalah okuler serta mukokutan. Meskipun jarang, dapat pula mengenai area perifer seperti mukosa mulut dan rektum¹¹. Lesi mukosal penyakit *Crohn* ditandai oleh area non spesifik yang disebut *granuloma non-caseating*, yang dapat terjadi di bagian mana saja dari traktus gastrointestinal. Lesi mulut manifestasi penyakit *Crohn*, umumnya tampak setelah penyakit intestinal memasuki tahap lanjut, meski demikian dilaporkan dapat terjadi kapan saja selama perjalanan penyakit intestinal berlangsung bahkan dapat muncul beberapa tahun mendahului gejala intestinal^{8,11}. Insidensi keterlibatan mukosa mulut pada penyakit *Crohn* dilaporkan sebesar 0.5 hingga 20%, dan lesi mulut sebagai tanda awal

ditemukan pada 60 % penderita¹¹. Predileksi lokasi meliputi vestibulum, bibir, gingiva, dan mukosa pipi; dengan lesi berupa edema, ulkus dan lesi papular polipoid hiperplastik memberikan gambaran area fokal hiperplasi^{1,8,11}.

Penulisan ini bertujuan untuk melaporkan keterkaitan antara ulkus aftosa kompleks dengan gangguan gastrointestinal, yaitu penyakit *Crohn*.

KASUS DAN PENANGANANNYA

Seorang laki-laki berusia 73 tahun dirujuk ke Poli Gigi dan Mulut karena adanya rasa sakit pada dasar mulut. Keluhan diawali kurang lebih 3 bulan lalu, mula-mula muncul sariawan kambuhan pada beberapa tempat di bagian mulutnya. Perawatan yang diberikan di puskesmas, dokter maupun dokter gigi setempat tidak menunjukkan hasil. Sejak satu bulan yang lalu datang ke RSS dengan mulut sakit disertai adanya benjolan pada gusi bawah. Hasil pemeriksaan klinis pada benjolan mengarah pada kecurigaan keganasan, sehingga dilakukan biopsi aspirasi jarum halus (AJH), foto OPG dan foto ronsen toraks. Hasil AJH gusi menunjukkan adanya proses radang kronis. Berdasar hasil pemeriksaan AJH, dan tidak adanya kelainan pada OPG dan foto toraks, saat itu disimpulkan lesi tersebut sebagai gingivitis kronis. Terapi antibiotik dan antiradang berupa *ciprofloxacin* 500mg XV *bdd*, *methyl-prednisolone* 8mg XV *bdd* dan *kaliun diclofenac* 50mg XV *tdd* diberikan dengan tujuan pemulihan. Pada hari yang sama penderita melakukan pemeriksaan di Poli Penyakit Dalam RSS terkait adanya keluhan perut kembung dan buang air besar keras. Tidak terdapat penjelasan mengenai hasil pemeriksaan dan diagnosis, namun tercatat adanya medikasi berupa *curcuma* XXX *sdd* dan instruksi untuk melakukan pemeriksaan klinis berupa darah lengkap, GOT/GPT dan bile. Tidak ada perubahan yang nyata saat kontrol lima hari kemudian. Saat pemeriksaan, kondisi umum dan tanda vital baik. Pemeriksaan klinis saat itu ditemukan adanya lesi baru berupa area kemerahan pada mukosa palatum keras. Terapi sama seperti sebelumnya diberikan untuk lima hari selanjutnya. Penderita melaporkan tidak adanya pemulihan setelah obat-obatan diminum habis. Selanjutnya penderita dikirim ke Poliklinik Gigi Mulut RSS untuk perawatan radang gusi kronis dengan skeling.

Hasil anamnesis di Poli Gigi dan Mulut RSS, terungkap bahwa penderita hampir tidak pernah terbebas dari ulkus mulut. Ulkus mulut muncul kambuhan dan lama sembuhnya, terasa nyeri terutama saat makan makanan asin dan panas. Saat mulut terasa sangat sakit, maka rasa sakit seolah terasa hingga ke kepala dan diikuti rasa sebah dan kembung pada perut. Kondisi umum penderita tampak lemah. Pemeriksaan limfonodi submandibuler teraba dan terasa nyeri saat palpasi. Pemeriksaan ekstraoral

menunjukkan vermillion bibir atas membesar dengan fisur multipel nyata (Gambar 1A). Temuan intraoral menunjukkan kebersihan mulut buruk. Pada mukosa vestibulum bawah depan tampak ulkus linear dalam meluas ke posterior, dasar granular kemerahan dengan tepi tidak teratur (Gambar 1B, 1C). Ulkus serupa ditemukan pula pada vestibulum posterior atas (Gambar 1D). Pada mukosa palatum tampak ulkus berbentuk bulat, dalam dengan tepi menebal dan meninggi, tertutup lapisan kehitaman (Gambar 1D). Secara umum permukaan mukosa menunjukkan permukaan tidak rata dan memberikan gambaran seperti susunan batu bata (*cobblestoning*).

Berdasar hasil anamnesis dan pemeriksaan klinis ditegakkan diagnosis ulkus aftosa kompleks dengan kemungkinan adanya keterlibatan gangguan gastrointestinal dalam hal ini penyakit Crohn. Perawatan yang diberikan berupa perbaikan lingkungan mulut melalui pembersihan plak, debris dan sisa makanan dengan instruksi berkumur larutan perhidrol 3%, selanjutnya diberikan medikasi yang ditujukan pada perbaikan lesi. Terapi yang diberikan berupa kombinasi *metronidazole XV tdd* dan *spiramycin XV tdd*, perubahan dosis *methyl-prednisolone 8mg XV 2-0-0*, *parasetamol*, larutan kumur perhidrol 3% untuk pembersihan lingkungan mulut dan larutan kumur yang mengandung *benzylamine HCl* untuk membantu mengurangi keluhan nyeri saat mulut digunakan untuk berfungsi. Untuk menetapkan adanya gangguan sistemik, dilakukan konsultasi ke Poli Penyakit Dalam, Sub Klinik Gastro-intestinal.

Satu minggu kemudian, pasien datang dengan membawa hasil pemeriksaan dari Poli Penyakit Dalam RSS, dan dinyatakan adanya produksi asam lambung yang berlebih. Medikasi yang diterima saat itu berupa *Lanzoprazole XXX sdd*, *Ulsidex XC tdd* dan *Enzyplex XII bdd*. Hasil anamnesis menunjukkan adanya pemulihan lesi mulut, aktivitas membuka dan menutup mulut sudah tidak menimbulkan keluhan nyeri. Kondisi umum pasien lebih baik dibandingkan sebelumnya, dan gangguan perut kembung dan sebah sudah berkurang. Gambaran klinis ulkus pada vestibulum anterior bawah dan posterior kanan bawah serta dasar mulut tampak menyempit dan dangkal (Gambar 2A, 2B). Begitu pula ulkus pada palatum (Gambar 2C) meskipun bentuk tepi masih tidak teratur dan sedikit meninggi. Pemberian terapi kombinasi antibiotik dan immunosupresan diatas menunjukkan perbaikan lesi, selanjutnya terapi antibiotik dihentikan dan dilakukan tapering dosis *methyl-prednisolone*, *nystatin col oris* untuk mencegah infeksi mulut sekunder, menyertai obat-obatan dari Poli Penyakit Dalam RSS. Oleh karena usia dan asal tempat tinggal yang jauh, penderita diminta untuk datang apabila pengobatan tidak menunjukkan hasil. Komunikasi melalui SMS dari anggota keluarga menyatakan bahwa keluhan penderita berkurang, baik pada lambung maupun mulut, aktivitas fungsional

kembali normal meski pemulihan belum optimal.

PEMBAHASAN

Riwayat kronis, ulkus mulut yang tidak sembuh dalam waktu lebih dari dua minggu dengan gambaran klinis granuler disertai hiperplasia jaringan, tampaknya merupakan alasan ditegakkan diagnosis suspek karsinoma mulut oleh klinisi saat awal pemeriksaan. Hal tersebut dapat dimaklumi, mengingat bahwa kanker mulut pada tahap paling awal atau disebut lesi prekanker dapat berupa bercak eritematus atau putih, area erosi atau keratosis, dengan ukuran kecil yang tampak tidak membahayakan^{6,18}. Berdasar pemeriksaan aspirasi jarum halus (AJH), diagnosis sementara adalah radang kronis maka diberikan antibiotik dan antiradang. Tidak terdapat perubahan lesi setelah 10 hari terapi. Tampaknya lesi tersebut bukanlah semata-mata hasil proses radang dan hanya terlokalisir pada mulut saja, oleh karena secara umum ulkus mulut kambuhan atau kronis menunjukkan respon yang baik dengan pemberian kortikosteroid sistemik^{19,20}.

Ketidakterhasilan perawatan yang diberikan saat kunjungan awal kemungkinan disebabkan tidak adanya pembersihan lingkungan mulut dan eliminasi faktor lokal yang memadai. Adanya rasa nyeri, peradangan, dan perdarahan menyebabkan pembersihan mulut tidak adekuat dan berakibat pada eksaserbasi penyakit²³. Pembersihan mulut dilakukan dengan instruksi berkumur dengan larutan kumur perhidrol 3%^{24,25}, yang secara efektif dapat membersihkan lingkungan mulut dengan melarutkan sisa-sisa makanan dan debris. Selanjutnya diinstruksikan untuk berkumur dengan larutan kumur yang mengandung anestetik. Pengurangan rasa sakit sangat penting karena dapat mengembalikan kenyamanan dan memperbaiki asupan makanan²⁶. Tindakan perawatan sesuai dengan penatalaksanaan ulkus mulut secara umum, yaitu menghilangkan gejala/keluhan nyeri, memperpendek durasi, menurunkan keparahan lesi, mempercepat penutupan ulkus, mencegah infeksi sekunder, mencegah kerusakan jaringan dan menurunkan frekuensi kekambuhan^{20,27}.

Adanya ketidaknyamanan lambung selama 3 bulan terakhir sesuai kemungkinan merupakan bagian dari tanda dan gejala intestinal penyakit Crohn⁹, meliputi antara lain kram perut, nyeri perut, konstipasi, diare, melena, perdarahan rektal, muntah, hilangnya nafsu makan, lelah dan penurunan berat badan. Keluhan berupa demam, dan nyeri sendi juga dikeluhkan penderita. Hasil AJH berupa keratinisasi epitel permukaan, sel-sel radang berupa limfosit, leukosit polimorfonuklear dan histiosit selain adanya massa amorf, tidak secara khas mengacu pada lesi Crohn, oleh karena pada dasarnya pemeriksaan seluler penyakit crohn tidak dapat dilakukan melalui cairan hasil aspirasi namun harus melalui bi-

opsi perilesional, yang akan menunjukkan gambaran plak hiperplasi membentuk granuloma epiteloid non-kaseating¹⁶. Meskipun demikian, sebaran sel radang dan histiosit ditemukan juga pada gambaran histopatologis lesi manifestasi *Crohn*^{11,13} dengan masa amorf kemungkinan merupakan bagian dari granuloma epiteloid *non-caseating*^{14,16}.

Gambaran klinis adanya ulkus linear kronis yang dalam pada lipatan mukobukal atau vestibulum disertai adanya lesi mulut lain dengan karakteristik granulomatosa menyerupai susunan batu bata atau *cobblestoning* dilaporkan mengacu pada beberapa kondisi, antara lain manifestasi penyakit *Crohn*, orofasial granulomatosis, sindroma *Melkersson-Rosenthal*, *sarcoidosis* atau *wegener granulomatosis*^{8,9,11,21,22,23}. Keberadaan lesi mulut sebagai manifestasi mulut penyakit *Crohn*^{8, 11}, tersaji pada Tabel 1.

Tabel 1. Manifestasi Orofasial penyakit *Crohn*^{8, 11}

• Stomatitis aftosa.	• Radang gusi (<i>gingivitis</i>)
• Glossitis.	• <i>Midline lip fissuring</i>
• keilitis / eritema perioral	• <i>Pyostomatitis vegetans</i>
• Pembesaran gusi, pipi dan bibir	• Lesi kutan metastatik
• Lesi tag epitel polipoid indurasi pada vestibulum dan fossa retromolar	• Limfadenopati persisten
• Area fokal hiperplasi dan fisur mukosal (<i>cobblestoning</i>)	• Tonsillitis granulomatosa
	• keilitis granulomatosa

Penatalaksanaan medis penyakit *Crohn* ditetapkan berdasar keterlibatan lokasi, keparahan penyakit dan komplikasi ekstra-intestinal yang terjadi, misalnya adanya manifestasi pada persendian, mukokutan dan okular²⁸. Keparahan penyakit *Crohn* dapat dibedakan menjadi ringan, sedang, berat, sangat berat dan remisi. Penatalaksanaan manifestasi penyakit *Crohn* meliputi medikasi antiradang, immunosupresan, immunomodulator, antibiotik dan *proton pump inhibitor*^{12,13,14,16,17,28}. Medikasi antiradang-immunosupresan seperti kortikosteroid dan aminosalisilat ditujukan untuk mengendalikan eksaserbasi akut^{12,15,28}. Immunomodulator seperti siklosporin, *azathioprine* dan *methotrexate* sebagai *steroid sparing agent* ditujukan untuk mempertahankan remisi dan mengelola komplikasi yang terjadi akibat proses perjalanan penyakit²⁸. Antibiotik seperti *metronidazole* dan *ciprofloxacin* diberikan terkait adanya peran mikroorganisma sebagai etiologi penyakit^{11,12,28}. Medikasi *proton pump inhibitor* bermanfaat dalam perawatan simptomatik penyakit *Crohn* gastroduodenal¹².

Antibiotik pilihan utama dalam terapi penyakit *Crohn* adalah *metronidazole* (EBM dengan *evidence level A*) dan antibiotik alternatif adalah *ciprofloxacin* (EBM dengan *evidence level B*)²⁸. Pada kasus ini, penggantian terapi antibiotik dari semula berupa *ciprofloxacin* menjadi *metronidazole* disertai penambahan spiramisin menunjukkan hasil adanya perubahan lesi yang signifikan. Pemberian spiramisin meng-

gantikan pemberian *ciprofloxacin* ditujukan untuk mengurangi efek toksik *ciprofloxacin* jangka panjang berupa artralgia, selain mencegah terjadinya resistensi kuman. Terapi antijamur *nystatin* diberikan pada pasien, mengingat saat pemeriksaan mulut ditemukan plak tebal berwarna keputihan terutama di sepanjang tepi gingiva regio posterior rahang atas dan rahang bawah, disekeliling akar gigi dan permukaan mukosa lidah. Kondisi tersebut didiagnosis sebagai kandidiasis pseudomembranosa akut, yang dapat terjadi sebagai akibat kurangnya tindakan pembersihan lingkungan mulut, efek obat immunosupresan, status gizi yang mengarah pada defisiensi nutrisi dan kondisi imunokompromais sehingga terjadi gangguan keseimbangan flora normal mulut. Terapi antijamur secara topikal *nystatin* yang efektif dapat menyembuhkan kandidiasis mulut.

Keluhan gastrointestinal pada pasien ini, diatasi dengan pemberian *lanzoprazole*, *ulsidex* dan *enzyplex*. *Lanzoprazole* adalah suatu agen *proton pump inhibitor*, dan merupakan obat pilihan utama terapi ulkus lambung dan *gastroesophageal reflux disease* (GERD)^{12,29}. Salah satu mekanisme aksi *lanzoprazole* adalah mengendalikan pH lambung dengan mengurangi keasaman lambung dan membantu memulihkan jaringan mukosa lambung dari kerusakan akibat hiperasiditas lambung. *Ulsidex* yang diberikan menyertai *lanzoprazole* berisi *sucralfate*, merupakan kompleks aluminium hidroksida dan sukrosa sulfat. *Sucralfate* digunakan untuk mencegah dan merawat gangguan gastrointestinal, antara lain ulkus lambung, GERD dan dispepsia. Di dalam lambung, dengan adanya asam lambung maka *sucralfate* akan membentuk suspensi viskos yang akan melekat dengan afinitas tinggi pada lokasi ulkus sehingga membentuk plak sitoprotektif fisik yang akan melindungi ulkus dari agen perusak lainnya²⁹. Selain kemampuan tersebut, elemen kunci aksi gastroprotektif *sucralfate* adalah kemampuannya mengelola integritas vaskuler dan aliran darah mukosal. *Sucralfate* juga mampu memacu sekresi mukus dan bikarbonat, meningkatkan hidrofobisitas mukosa dan meningkatkan konsentrasi prostaglandin mukosa; kesemuanya merupakan faktor yang penting dalam penyembuhan jaringan. *Enzyplex* mengandung *amylase*, *protease*, *lipase* dan beberapa vitamin diindikasikan untuk mengatasi gangguan pencernaan seperti kembung, rasa tidak nyaman dalam perut³⁰. Teratasinya keluhan gastrointestinal melalui aksi kombinasi obat-obatan yang diberikan, tentunya berpengaruh terhadap mukosa mulut, dengan demikian lesi mulut sebagai manifestasi gangguan juga menunjukkan pemulihan.

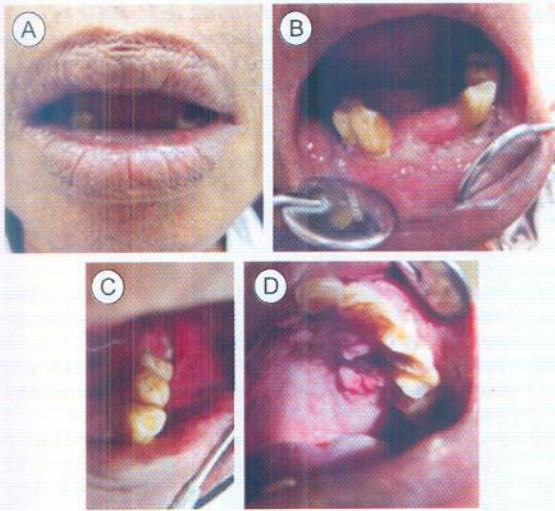
KESIMPULAN

Ulkus mulut kronis, kambuhan dan tidak menunjukkan respon terhadap terapi konvensional mengacu pada terminologi ulkus aftosa kompleks.

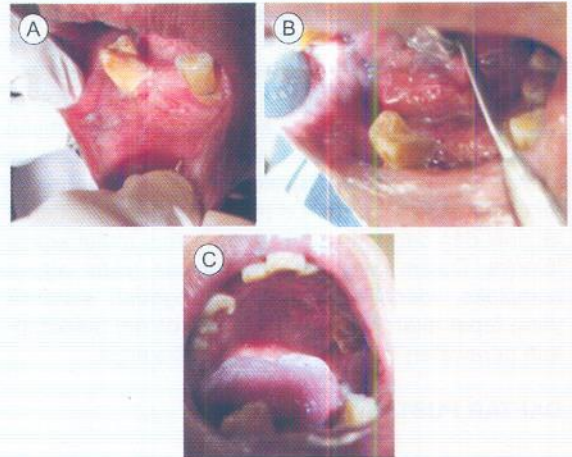
Pada penderita dengan ulkus mulut kronis, sebaiknya diperiksa secara lebih teliti dan cermat untuk mengetahui adanya keterlibatan gangguan atau penyakit sistemik. Gangguan gastrointestinal merupakan salah satu etiologi kemunculan ulkus mulut kronis. Gangguan pada ileum terminal dan kolon merupakan ciri khas penyakit *Crohn*, dengan manifestasi mulut berupa ulkus mulut dengan karakteristik unik dan dapat dibedakan dari ulkus mulut kronis lainnya. Dalam penegakan diagnosis ulkus aftosa kompleks, identifikasi etiologi gangguan sistemik yang tepat akan sangat membantu dalam menetapkan perawatan lesi mulut sesuai indikasinya.

DAFTAR PUSTAKA

- Dunlap, C.L., Friezen, C.A. and Ahultz, R., Chronic stomatitis : an early sign of crohn's disease, *JADA*, 1997, 128: 347-8
- Scully, C. and Porter, S. Orofacial disease: update for the dental clinical team: 2. Ulcers, erosions and other causes of sore mouth. Part I. *Dent Update* 1998; 25: 478-84.
- Bruce, A.J. dan Rogers III, R.S., Acute oral ulcers, *Dermatol Clin* 2003, 21: 1-15
- Leão, J.C., Gomes, V.B. and Porter, S., Ulcerative lesions of the mouth: An update for the general medical practitioner, *Clinics* 2007, 62(6): 769-80
- Paleri, V., Staines, K., Sloan, P., Douglas, Adam . and Wilson, J., Evaluation of oral ulceration in primary care, *BMJ* 2010, 340:c2639
- Compilato, D., Cirillo, N., Termine, N., Kerr, A.R., Paderni, C., Ciavarella, D. and Campisi, G., Long-standing oral ulcers: proposal for a new 'S-C-D classification system', *J. Oral Pathol. Med.* 2009, 38: 241-253
- Ho, G.T., Lees, C. and Satsangi, J., Ulcerative colitis, *MEDICINE* 2007, 35 (5): 277-282.
- Lourenço, S.V., Hussein, T.P., Bologna, S.B., Sipahi, A.M. and Nico, M.M.S. Oral manifestations of inflammatory bowel disease: a review based on the observation of six cases, *JEADV* 2009, 24, 204-207
- Fatahzadeh, M., Inflammatory bowel disease, *Oral Surg Oral Med Oral Pathol Oral Radiol Endod* 2009, 108:e1-e10
- Siegel, M.A., and Jacobson, J.J., Inflammatory bowel diseases and the oral cavity, *Oral Surg Oral Med Oral Pathol Oral Radiol Endod* 1999, 87:12-4
- Gagoh, O.K., Qureshi, R. M., and Hendrickse, M.T., Recurrent buccal space abscesses - A complication of Crohn's disease, *Oral Surg Oral Med Oral Pathol Oral Radiol Endod* 1999, 88:33-6
- Aquilina, P., Savage, N.W. and Lynham, A., Crohn's disease with oral presenting signs masquerading as chronic osteomyelitis, *Aust Dent J* 2003, 48(2):134-137
- Quezada, S., Turner, P.L., Alexiev, B., Daly, D. and Cross, R., 2009., Severe Refractory Orofacial Crohn's Disease: Report of a Case, *Dig Dis Sci* (2009) 54:2290-2295
- Clayden, A.M, Bleys, C.M, Jones, S.F, Savage, N.W. and Aldred, M.J. Orofacial granulomatosis: a diagnostic problem for the unwary and a management dilemma. Case reports. *Aust Dent J* 1997, 42: 228-32.
- Mignogna, M.D, Fedele, S, Lo Russo, L, Lo Muzio, L. The multiform and variable patterns of onset of orofacial granulomatosis. *J Oral Pathol Med* 2003; 32: 200-205.
- Leão, J.C., Hodgson, T, and Porter, S., Review article: orofacial granulomatosis, *Aliment Pharmacol Ther* 2004; 20: 1019-1027.
- Kauzman, A, Quesnel-Mercier, A, Lalonde, B. Orofacial granulomatosis: 2 case reports and literature review. *J Can Dent Assoc* 2006; 72: 325-329.
- Van Heerden, W.F.P. and Boy, S.C., Diagnosis and management of common non-viral oral ulcerations, *SA Fam Pract* 2007; 49(8): 20-26
- Eisen, D, Evaluating and treating patients with oral lichen planus, *Dermatologic therapy*, 2002; 15:206-217
- Jurge, S., Kuffer, R., Scully, C. and Porter, S.R. MUCOSAL DISEASES SERIES Number VI Recurrent aphthous stomatitis, *Oral Diseases* 2006, 12: 1-21
- Al-Johani, K., Moles, D.R., Hodgson, T, Porter, S.R. and Fedele, S., Onset and progression of clinical manifestations of orofacial granulomatosis, *Oral Diseases* 2009, 15: 214-219
- Grave, B., McCullough, M. and Wiesenfeld, D. Orofacial granulomatosis - a 20-year review, *Oral Diseases*, 2009; 15: 46-51
- Munõz-Corcuera, M, Esparza-Gómez, G., González-Moles, M.A. and Bascones-Mart nez, A., Oral ulcers: clinical aspects. A tool for dermatologists. Part I. Acute ulcers, *Clinical and Experimental Dermatology*, 2009a, 34: 289-294
- MacPhail, L., Topical and Systemic Therapy for Recurrent Aphthous Stomatitis, *Seminars in Cutaneous Medicine and Surgery*, 1997; 16 (4) : 301-307
- Munõz-Corcuera, M, Esparza-Gómez, G., González-Moles, M.A. and Bascones-Mart nez, A., Oral ulcers: clinical aspects. A tool for dermatologists. Part II. Chronic ulcers, *Clinical and Experimental Dermatology*, 2009b, 34: 456-461
- Arikan, S., Durusoy, C., Akalin, N., Haberal, A. and Seckin, D. Oxidant/antioxidant status in recurrent aphthous stomatitis, *Oral Diseases*, 2009; 15: 512-515
- Scully, C. and Porter, S., Oral mucosal disease: Recurrent aphthous stomatitis, *British Journal of Oral and Maxillofacial Surgery*, 2008, 46: 198-206
- Knutson, D., Greenber, G. and Cronou, H., Management of Crohn's Disease—A Practical Approach., *Am Fam Physician* 2003;68:707-14,717-8.
- Yagiela, J.A., Dowd, F.J. and Neidle, E.A., Pharmacology and Therapeutics for Dentistry., 2004., 5th ed., Elsevier-Mosby, St. Louis
- Anonim, *MIMS Indonesia Petunjuk Konsultasi*, 2011., edisi 11., Bhuana Ilmu Populer, Jakarta



Gambar 1. Pemeriksaan klinis awal. Bibir membesar dengan fisur nyata (1A). Tekstur permukaan mukosa mulut memberi gambaran *cobblestoning*. Ulkus linear dalam pada vestibulum anterior bawah meluas ke posterior(1B, 1C). Ulkus oval dalam dengan tepi menebal dan meninggi pada mukosa palatum, dan ulkus linear pada vestibulum posterior atas (1D).



Gambar 2. Satu minggu setelah perawatan. Ulkus pada vestibulum dan dasar mulut menunjukkan perbaikan, tepi lesi masih tidak teratur (2A,2B).Ulkus pada mukosa palatum menunjukkan perubahan ukuran, menjadi dangkal dan peninggian lesi berkurang (2C) .