

## STUDI KASUS

# Perawatan Maloklusi Angle Klas II Divisi 1 Menggunakan Bionator *Myofungsional*

Ragil Irawan, Sri Suparwitri, dan Soekarsono Hardjono

Program Studi Ortodonsia, PPDGS, Fakultas Kedokteran Gigi, Universitas Gadjah Mada  
Jl Denta No 1 Sekip Utara, Yogyakarta, Indonesia; e-mail: ragil\_2k3@yahoo.com

### ABSTRAK

Maloklusi Angle klas II divisi 1 mempunyai ciri tonjol mesiobukal molar pertama atas beroklusi dengan interdental premolar kedua dan molar pertama bawah, jarak gigi yang besar, lengkung gigi sempit dan profil cembung. Bionator pertama kali diperkenalkan oleh Balter dan merupakan alat ortodontik myofungsional yang digunakan untuk merawat diskrepansi rahang. Tujuan pemaparan kasus adalah menyajikan kemajuan kasus maloklusi Angle Klas II divisi 1 disertai diskrepansi rahang menggunakan alat myofunctional bionator. Seorang perempuan berusia 13 tahun mengeluhkan gigi depan atas maju. Diagnosis pasien maloklusi Angle klas II divisi 1, hubungan skeletal klas II dengan protrusif maksila dan retrusif mandibula, protrusif insisivus atas disertai *palatal bite*, *cross bite* posterior, jarak gigi 11 mm, tumpang gigi 5,25 mm, SNA 84°, SNB 76°. Pasien dirawat menggunakan alat myofungsional bionator. Hasil perawatan setelah satu tahun *overjet* menjadi 6,25 mm dan SNB 78°. Kesimpulannya adalah alat myofungsional bionator efektif untuk merawat maloklusi Angle Klas II divisi 1 yang disertai diskrepansi rahang.

Maj Ked Gi. Juni 2014; 21(1):97-101

**Kata kunci** : maloklusi klas Angle Klas II divisi 1, Bionator

**ABSTRACT:** *Class II division 1 Angle Malocclusion Treatment Using Myofunctional Bionator.* Malocclusion Angle Class II division I is characterized by the upper mesio-buccal cups first permanent molars occludes in interdental second bicuspid and lower first molar permanent, increased overjet, narrow arch form, and convex profile. Bionator originally developed by Balter and used to treat jaw discrepancy. The goal of this case is to present the progress of myofunctional bionator appliance in treating malocclusion Class II division 1 with jaw discrepancies. A Female 13 years old complained protrusive anterior teeth. Diagnosis is malocclusion Angle Class II division I, class II skeletal relationship with maxilla protrusive, mandible retrusive, protrusive upper incisor, palatal bite, posterior cross bite, overjet 11 mm, overbite 5,25 mm SNA 84°, SNB 76°. Myofunctional bionator appliance used to treat the patient. Result after one year treatment, overjet reduce to 6,25 mm dan SNB 78°. The Conclusion is Myofunctional Bionator appliance effective to treat malocclusion Angle Klas II division I with jaw discrepancies.

Maj Ked Gi. Juni 2014; 21(1):97-101


**Keywords** : malocclusion Angle Class II division I, bionator

### PENDAHULUAN

Tujuan perawatan ortodontik adalah untuk meningkatkan penampilan dan profil wajah seseorang yang berpengaruh terhadap peningkatan kehidupan sosial dan kualitas hidupnya, mendapat fungsi oklusi yang baik sehingga fungsi penguyahan normal, serta stabilitas gigi setelah perawatan.<sup>1</sup> Maloklusi Angle Klas II mempunyai presentasi 15% dalam populasi dunia dan kebanyakan kasus yang ditemui adalah maloklusi Angle Klas II divisi 1. Maloklusi ini kadang disertai dengan adanya diskrepansi skeletal antara mandibula dan maksila, bisa maksila protrusif, mandibula retrusif maupun kombinasi keduanya.<sup>2</sup> Perawatan maloklusi klas II divisi 1 tergantung pada usia pasien, potensi tumbuh kembang, tingkat keparahan maloklusi serta kerjasama pasien selama perawatan.<sup>2,3</sup>

Alat fungsional merupakan metode yang telah dilakukan dalam merawat diskrepansi rahang arah antero-posterior pada anak. Alat tersebut dipilih sesuai dengan kasus dan pola pertumbuhannya. Arah pertumbuhan, besar pertumbuhan dan waktu pemakaian merupakan kesuksesan dalam perawatan metoda ini.<sup>4</sup> Alat fungsional ini dapat menambah tinggi muka dan lengkung anterior serta menyebabkan retroklinasi gigi insisivus maksila dan proklinasi gigi insisivus mandibula.<sup>5</sup>

Alat fungsional untuk perawatan skeletal Klas II bertujuan memperbaiki pertumbuhan skeletal, bentuk lengkung, dan estetik. Salah satu alat fungsional yang sering digunakan dalam merawat klas II divisi 1 adalah Bionator.<sup>6</sup> Bionator pertama kali dikembangkan oleh Wihelm Balter tahun 1964 dan merupakan alat terbuat dari akrilik dengan



**Gambar 1.** (A). Foto profil sebelum perawatan tampak samping kanan. (B). Foto profil sebelum perawatan tampak depan. (C). Foto profil sebelum perawatan tampak samping kiri

kawat pada bagian palatinal dan vestibulum. Alat ini bekerja untuk memajukan mandibula, mengokoreksi overbite, mengatur erupsi gigi dan memperbaiki profil pasien.<sup>1</sup>

Laporan kasus ini bertujuan untuk memaparkan kemajuan perawatan kasus maloklusi Angle Klas II divisi 1 dengan relasi skeletal Klas II menggunakan alat myofungsional Bionator.

## METODE

Pasien perempuan, usia 12 tahun datang ke klinik Ortodonsia RSGM Prof. Soedomo mengeluhkan gigi-gigi depan atas maju sehingga mengurangi rasa percaya diri. Riwayat periode gigi bercampur pernah mengalami kesundulan gigi depan atas kiri ketika berusia 11 tahun dan dicabutkan ke dokter gigi. Kebiasaan buruk yang sering dilakukan pasien adalah menghisap ibu jari saat berusia 2-5 tahun, dan mengunyah satu sisi sebelah kiri. Riwayat keluarga berkaitan dengan keluhan pasien yaitu ibu mempunyai kondisi gigi depan maju dan berjejal. Bentuk muka mesosefali dan bentuk muka euriprosop simetris. Posisi rahang atas terhadap garis Simon protrusif 3 mm dan rahang bawah retrusif 2,5 mm. Palatum tinggi dan sempit. Gigi 17, 18, 27, 28, 37, 38, 47, 48 belum erupsi. Profil muka cembung. Overjet 11 mm dan overbite 5,25 mm. Perhitungan metode Pont menunjukkan adanya kontraksi ringan pada regio premolar sebesar 4,4375 mm dan regio molar sebesar 1,79 mm. Metode Korkhaus menunjukkan adanya protraksi ringan sebesar 1,2 mm dan perhitungan Howes menunjukkan indeks P sebesar

35,29% dan indeks Fossa Canina sebesar 43,03%. Pemeriksaan Thompson Brodie didapatkan hasil *deep overbite* terjadi karena supraklusi gigi anterior dan infraklusi gigi posterior. Analisis sefalometri menurut Steiner didapatkan hasil hubungan skeletal klas II dengan maksila protrusif dan mandibula retrusif serta gigi incisivus atas protrusif (SNA 84°, SNB 76°, ANB 8°, Sudut I-NA 27° dan jarak I-NA 9 mm) sedang menurut Ricketts didapatkan hasil pertumbuhan mandibular kurang dan titik A lebih protrusif dan menurut Wits relasi skeletal klas II. Diagnosis pasien adalah Maloklusi Angle Klas II divisi 1 dengan hubungan skeletal klas II maksila protrusif dan mandibula retrusif, protrusif gigi insisivus maksila disertai malrelasi palatal bite dan crossbite posterior, malposisi gigi individual, overjet 11 mm, serta kebiasaan buruk mengunyah satu sisi (Gambar 1).

Rencana perawatan yang dilakukan terdiri dari edukasi kepada pasien, menganalisa ruang, mengokoreksi malposisi gigi-gigi individual, penyesuaian oklusi dan pemakaian retainer. Edukasi kepada pasien berupa penjelasan kepada pasien untuk menghentikan kebiasaan buruknya, jalannya perawatan ortodontik yang akan dilakukan, cara menjaga kebersihan gigi dan mulut, larangan-larangan selama pemakaian alat. Analisis ruang berupa perhitungan dalam penyusunan gigi ke dalam lengkung ideal yang direncanakan. Koreksi malposisi pada kasus ini dilakukan dengan dua tahap yaitu menggunakan alat fungsional bionator untuk koreksi diskrepansi skeletal dan alat cekat untuk koreksi malposisi gigi-gigi individual. Penyesuaian oklusi dengan oklusal



**Gambar 2.** Myofungsional bionator yang dilengkapi dengan sekrup ekspansi


*adjustment* dan pemakaian retainer untuk menjaga relaps setelah perawatan. *Informed consent* tidak lupa ditandatangani untuk persetujuan perawatan kawat gigi dan publikasi kasus ini.

Perawatan dibagi menjadi dua tahap yaitu perawatan menggunakan alat myofungsional dan perawatan dengan menggunakan alat cekat *straight*. Perawatan tahap satu menggunakan alat myofungsional dengan pertimbangan usia pasien masih dalam masa tumbuh kembang sehingga skeletalnya dapat dipacu agar relasi skeletal klas II menjadi normal. Pertimbangan pemilihan alat myofungsional bionator dibandingkan alat lainnya karena alat tersebut disamping dapat mengokoreksi relasi skeletal juga dapat mengokoreksi deepbite dengan mengekstrusi gigi-gigi posterior dan mempunyai efek ekspansi serta bagian akrilik yang lebih tipis dibandingkan dengan aktivator sehingga pasien lebih merasa nyaman. Cara pembuatan bionator pertama kali dilakukan dengan memperoleh gigitan kerja. Gigitan kerja ini diperoleh dengan memajukan mandibula ke depan sebesar 5 mm, disini kemampuan individu berbeda tergantung tingkat kemampuan mandibula dalam beradaptasi terhadap jarak gigitan kerja tersebut. Setelah mendapatkan gigitan kerja, model dioklusikan dan ditanam dalam okludator untuk pembuatan klamer, model malam, pemasangan sekrup ekspansi dan pengisian akrilik.

Alat yang telah selesai dibuat, diinsersi pada pasien (Gambar 2). Adaptasi pemakaian pada pasien dilakukan pada minggu pertama selama beberapa jam setiap harinya. Minggu kedua bionator digunakan selama beraktivitas didalam rumah dan minggu ketiga dipakai selama berada didalam dan diluar rumah. Minggu keempat alat

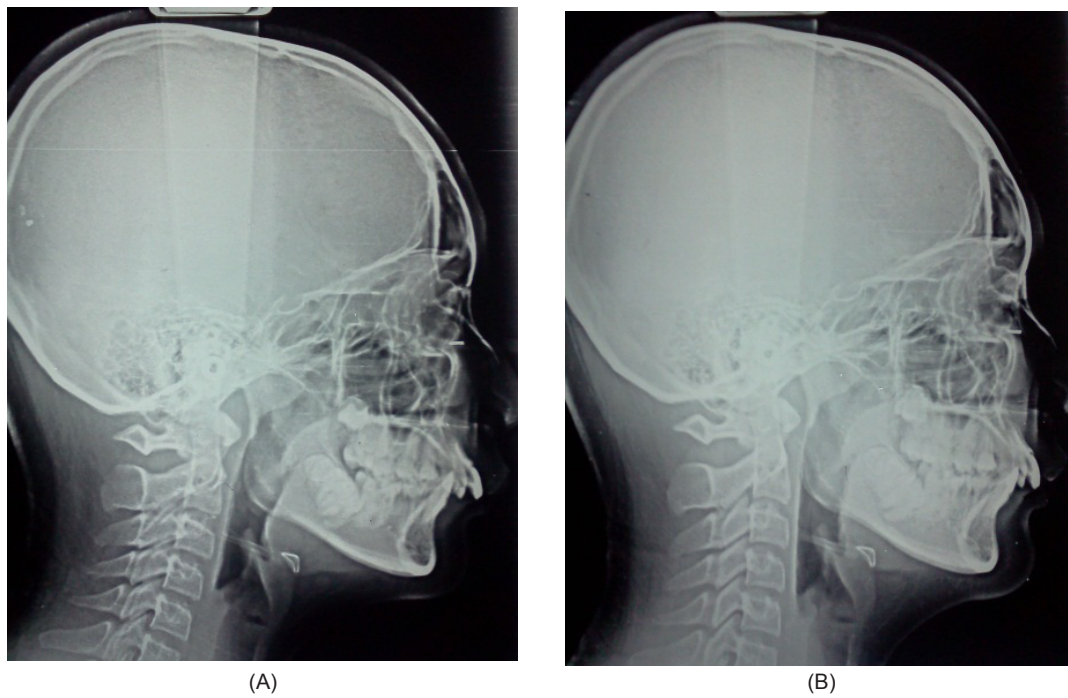
dipakai sepanjang hari dan waktu tidur minimal 14 jam setiap harinya. Kontrol dilakukan setiap minggu dengan memutar sekrup ekspansi dan mengurangi akrilik bagian oklusal pada bagian posterior dan bagian lingual pada rahang bawah. Pemakaian alat bionator dilakukan minimal selama 1 tahun.

Perawatan menggunakan alat myofungsional bionator selama 12 bulan memberikan hasil sebagai berikut : 1) overjet berkurang dari 11 mm menjadi 6,25 mm, 2) overbite berkurang dari 5,25 mm menjadi 4,0 mm, 3) Jarak inter P bertambah dari 31,25 mm menjadi 33,25 mm 4) SNB bertambah dari 76° menjadi 78°, 5) profil menjadi lebih baik (Gambar 3A-B).



**Gambar 3.** (A). Foto profil setelah perawatan tampak depan. (B). Foto profil setelah perawatan tampak samping kanan

Perubahan sefalometri dapat terlihat pada Gambar 4A-B yang menunjukkan perubahan pada : 1). Angle of convexity 11°, 2) A-B plane -5°, 3) Y axis 64°, 4) Occlusal Plane-FHP 5°, 5).  $L_1 - Occl.$  Plane 26°, 6)  $U_1 - AP$  7mm, 7). SNA 83°, 8) SNB 78°, 9). ANB 5°, 10). Occl.Plane-SN 8°, 11).  $U_1 - NA$  24°, 12)  $U_1 - NA$  6mm, 13). Inter  $U_1 - L_1$  126° (tabel 1).



Gambar 4. (A). Sefalometri sebelum perawatan .(B). Sefalometri setelah perawatan

Tabel 1. Pengukuran sefalometri sebelum dan setelah 12 bulan perawatan Bionator

Pengukuran	Nilai Normal	Sebelum Perawatan	Sesudah Perawatan Teknik Begg
			(12 bulan)
Facial angle	82° - 95°	83°	83°
Angle of convexity	-8,5° - +10°	13°	11°
A-B Plane	-9° - 0°	-13°	-5°
FMPA	17° - 28°	28°	28°
Y axis	53° - 66°	62°	64°
IMPA	81,5° - 97°	96°	96°
Occl.Plane-FHP	1,5° - 14,3°	7°	5°
L <sub>1</sub> - Occl.Plane	3,5° - 20°	25°	26°
U <sub>1</sub> - AP	-1 - 5 mm	9 mm	7 mm
SNA	82°	84°	83°
SNB	80°	76°	78°
ANB	2°	8°	5°
Go.Gn-SN	32°	29°	29°
Occl.Plane-SN	14°	17°	8°
U <sub>1</sub> - NA	22°	27°	24°
U <sub>1</sub> - NA (mm)	4 mm	9 mm	6 mm
L <sub>1</sub> - NB	25°	25°	25°
L <sub>1</sub> - NB (mm)	4 mm	4 mm	4 mm
Inter U <sub>1</sub> - L <sub>1</sub>	130°	123°	126°

## PEMBAHASAN

Maloklusi Angle Klas II divisi 1 mempunyai karakteristik diskrepansi rahang. Profil wajah pasien cembung, inkompetensi bibir, gigi atas yang protrusif dan kondisi rahang bawah yang lebih retrusif. Maloklusi Angle Klas II divisi 1 dengan adanya defisiensi mandibula dapat dikoreksi dengan alat myofungsional selama masa tumbuh kembang dengan memajukan mandibula sehingga profil pasien menjadi lebih baik. Posisi mandibula yang lebih maju akan menyebabkan gigi, rahang dan TMJ beradaptasi sehingga merangsang pertumbuhan mandibula menjadi lebih panjang pada daerah kartilago kondilus.<sup>6</sup>

Alat myofungsional bekerja dengan 2 cara yaitu 1) kekuatan yang dikeluarkan alat myofungsional pada struktur yang terlibat dan menyebabkan perubahan bentuk dan ukuran sehingga terjadi adaptasi, 2) eliminasi kekuatan pada daerah abnormal sehingga terjadi perkembangan dan pertumbuhan pada bagian tersebut. Prinsip kerja alat myofungsional seperti proses terjadinya maloklusi yaitu dengan mengarahkan kekuatan otot-otot menuju arah yang diinginkan sehingga perkembangan dan pertumbuhan terjadi sesuai rencana. Alat myofungsional juga memperbaiki kondisi otot yang tidak seimbang, jaringan lunak dan fungsi mulut, hidung dan pharing.<sup>1,7</sup>

Bionator merubah mandibula lebih ke depan sehingga terjadi pula perubahan jarak gigit, tumpang gigit, SNB, *occlusal plane angle*. Sekrup ekspansi dan coffin yang ada pada bionator akan menyebabkan lengkung gigi menjadi lebih lebar serta retraksi gigi anterior yang mengakibatkan perubahan pada *angle of convexity*, SNA, U-NA. Bionator juga menyebabkan gigi posterior bawah bererupsi ke oklusal dan ke depan, dengan mengurangi akrilik bagian oklusal gigi-gigi posterior dan menahan erupsi gigi anterior yang berakibat terjadinya rotasi bidang oklusal dan perbaikan relasi molar. Pergerakan mandibula ke depan berakibat reaksi jaringan lunak menahan pertumbuhan maksila ke depan dan membantu koreksi kecenderungan klas II.

Pemakaian bionator sangat membutuhkan kerjasama pasien. Kesulitan yang terjadi adalah pasien mulai jenuh menggunakan alat setelah

beberapa bulan pemakaian sehingga ekspansi yang telah terjadi menjadi relaps dan retraksi gigi anterior atas tidak dapat dilakukan. Kesulitan dan kegagalan berupa ekspansi yang tidak maksimal tidak mengurangi keberhasilan perawatan menggunakan bionator. Keberhasilan berupa perubahan jarak gigit dan besar SNB menyebabkan perubahan profil menjadi lebih baik dan perawatan dapat dilanjutkan dengan alat cekat *straight* untuk koreksi ekspansi dan koreksi malposisi gigi-geligi.

## KESIMPULAN

Maloklusi Angle Klas II divisi 1 yang melibatkan diskrepansi rahang dapat dikoreksi pada usia tumbuh kembang dengan bionator. Bionator merupakan salah satu myofungsional yang efektif dalam memodifikasi pertumbuhan rahang sesuai dengan besar dan arah pertumbuhan yang diinginkan.

## DAFTAR PUSTAKA

1. Graber LW, Vanarsdall RL, Vig KWL. Orthodontics current principles and technique, Fifth Edition. Philadelphia, Mosby. 2012; 4
2. Mc Namara, J. Component of Class II malocclusion in children 8-10 years of age, Angle Orthod. 1981, 51:177-202
3. Tulloch JF, Proffit WR, Phillips C. Influence on the outcome of early treatment for Clas II malocclusion. AJODO. 1997; 111:533-42
4. Ahn SJ, Kim, JT, Nahm DS. Cephalometric markers to consider in the treatment of Clas II division 1 malocclusion with Bionator. AJODO. 2001; 119:578-86
5. Miguell JA, Cunhall DL, Calheiros AA, Kooll D. Rationale for referring class II patients for early orthodontic treatment, J Appl Oral Sci. 2005; 13(3):312-7
6. Pachori Y, Gaut, T, Bhatnagar S. Treatment of skeletal class II division 1 malocclusion with mandibular deficiency using myofunctional appliance in growing individual. JISPPD. 2012,30(1):56-65
7. Proffit W R. Contemporary Orthodontics. 4<sup>th</sup> edition. Mosby. St. Louis. 2007; 510-21