

Perawatan Ortodontik pada Maloklusi Klas II Divisi 1 dengan *Overjet* Besar dan *Palatal Bite* Menggunakan Alat Cekat Teknik Begg

Reni Kurniasari, Wayan Ardhana, dan Christnawati

Program Studi Ortodonsia, PPDGS, Fakultas Kedokteran Gigi, Universitas Gadjah Mada
JI Denta No 1 Sekip Utara, Yogyakarta, Indonesia; e-mail: kurnia_ortis@dr.com

ABSTRAK

Maloklusi Klas II divisi 1 sering disertai *overjet* besar dan *palatal bite*, koreksi *overjet* besar dan *palatal bite* akan sulit dilakukan dan membutuhkan waktu yang lama. Pada perawatan ortodontik menggunakan teknik Begg koreksi *overjet* besar dan *palatal bite* dapat dilakukan secara bersamaan karena memakai *differential force*. Tujuan artikel ini adalah untuk menyajikan hasil koreksi *overjet* besar dan *palatal bite* pada kasus maloklusi klas II divisi 1 menggunakan alat ortodontik cekat teknik Begg. Kasus: Pasien laki-laki usia 17 tahun, dengan keluhan gigi rahang atas berjejal dan maju. Diagnosis: maloklusi Angle Klas II divisi 1 dengan hubungan skeletal klas II, mandibular retrusif dan bidental protrusif disertai *crowding* sedang, *overjet* sebesar 10,78 mm, *palatal bite* dan pergeseran garis median rahang atas ke kiri 1,5 mm. Perawatan menggunakan alat cekat teknik Begg diawali pencabutan kedua gigi premolar pertama atas dan kedua premolar kedua rahang bawah. Tahap pertama perawatan menggunakan *multiloop arch wire* 0,014", *anchorage bend* 45° dan elastik intermaksiler klas II. Setelah 7 bulan perawatan, hasil menunjukkan *crowding* terkoreksi, *overjet* besar dan *palatal bite* terkoreksi sempurna. *Overjet* menjadi 2,2 mm dan *overbite* menjadi 2 mm. Kesimpulan dari perawatan maloklusi klas II divisi 1 disertai *overjet* besar dan *palatal bite* menggunakan alat ortodontik cekat teknik Begg menunjukkan hasil yang baik

Maj Ked Gi. Juni 2014; 21(1):102-108

Kata Kunci: maloklusi klas II divisi 1, *overbite* besar, *palatal bite*, teknik Begg

ABSTRACT: Orthodontic Treatment Of Class II Division 1 Malocclusion With Large Overjet and Palatal Bite Using Orthodontic Begg Technique. Class II division 1 often accompanied with large overjet and palatal bite, treatment of the large overjet and palatal bite would be difficult and time consuming. On orthodontic treatment using Begg technique correction of the large overjet and palatal bite can be done simultaneously for wearing a differential force. Purpose of this article is to present the results of a large overjet correction and palatal bite in case of class II division 1 malocclusion using a fixed orthodontic appliance Begg technique. A 17 years old male patient, complained his crowding and protruding upper teeth. Diagnosis: class II division 1 Angle malocclusion, with class II skeletal relationship, mandibular retrusive and bidental protrusive accompanied moderate crowding, overjet 10.78 mm, palatal bite and upper dental centerline shift to the left 1.5 mm. Treatment using a fixed appliance Begg technique was initiated by extraction two first upper premolars extraction of maxillary first premolar on both side and mandibular second premolar on both side. The first stage of treatment was conducted using multiloop arch wire 0.014", anchorage band 45o and class II intermaxillary elastics. After seven month of treatment, the results showed crowding corrected, a large overjet and palatal bite perfectly corrected. Overjet of 2.2 mm and overbite to 2 mm. Orthodontic treatment of class II division 1 malocclusion with large overjet and palatal bite using orthodontic Begg technique showed a good result.

Maj Ked Gi. Juni 2014; 21(1):102-108

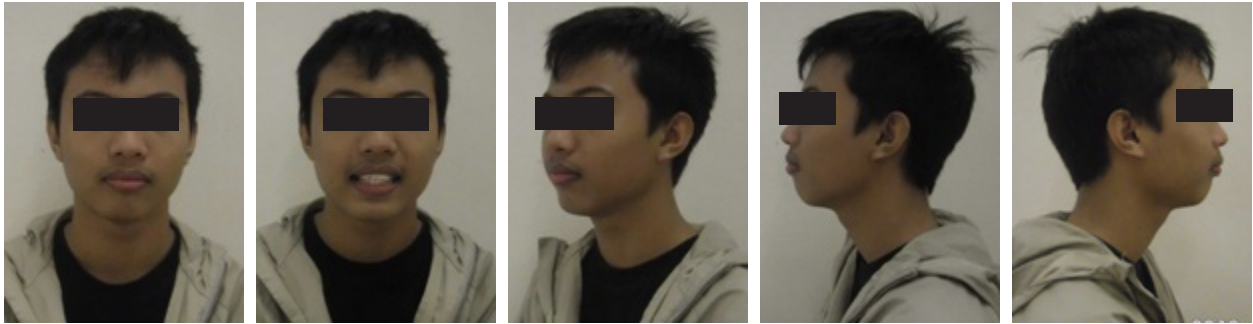Keyword: class II division 1 malocclusion, large overjet, palatal bite, Begg technique.

PENDAHULUAN

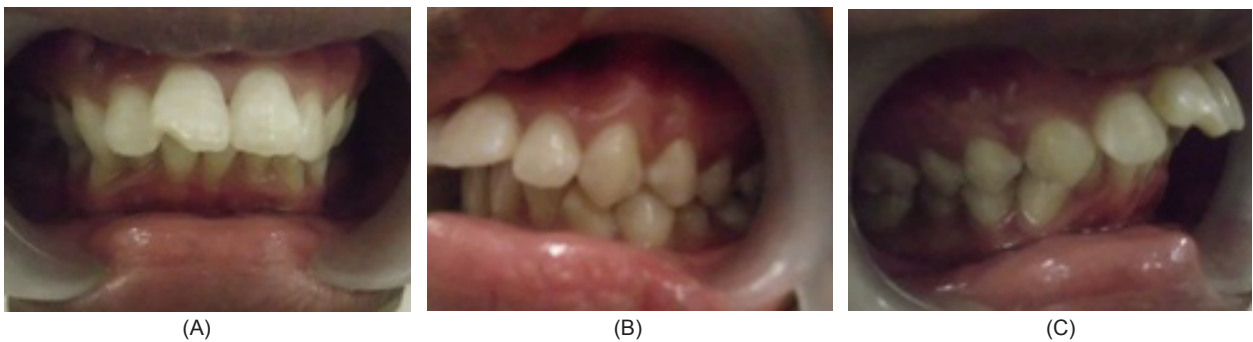Perawatan ortodontik bertujuan memperbaiki gigi geligi untuk memperoleh oklusi yang optimal dengan adaptasi fisiologis dan fungsi pengunyahan yang baik, serta perbaikan estetis wajah.^{1,2} Maloklusi klas II menurut klasifikasi Angle ditandai adanya hubungan tonjol distobukal molar pertama rahang atas beroklusi dengan groove bukal molar pertama rahang bawah. Maloklusi klas II divisi 1 merupakan maloklusi yang mempunyai karakteristik hubungan

molar pertama rahang atas dan rahang bawah klas II, disertai dengan proklinasi insisif rahang atas, sehingga bibir bawah berada di belakang gigi anterior rahang atas, profil yang cembung, *overjet* yang besar dan sering disertai *overbite* dalam atau deepbite bahkan palatalbite.³

Etiologi maloklusi maloklusi klas II divisi 1 disebabkan oleh berbagai macam faktor, antara lain gangguan perkembangan dan pertumbuhan tulang dan gigi, disfungsi otot, gangguan pada



Gambar 1. Foto ekstra oral pasien sebelum perawatan



Gambar 2. Foto intra oral pasien sebelum perawatan, (A). gigi-gigi anterior rahang atas dan rahang bawah protrusif serta berjejal sedang, (B). hubungan gigi molar pertama kiri klas I Angle dan kaninus kiri klas II Angle; (C). hubungan gigi molar pertama kanan dan kaninus kanan klas II Angle. Overjet 10,76 mm dan overbite 5,91 mm, serta palatal bite pada regio anterior.

tahap embrio, pengaruh lingkungan seperti gangguan fungsional, kebiasaan buruk, serta pengaruh keturunan atau gen. Terdapat lebih dari 60 % kasus maloklusi klas II divisi 1 disebabkan oleh diskrepansi mandibula dalam arah sagital.¹

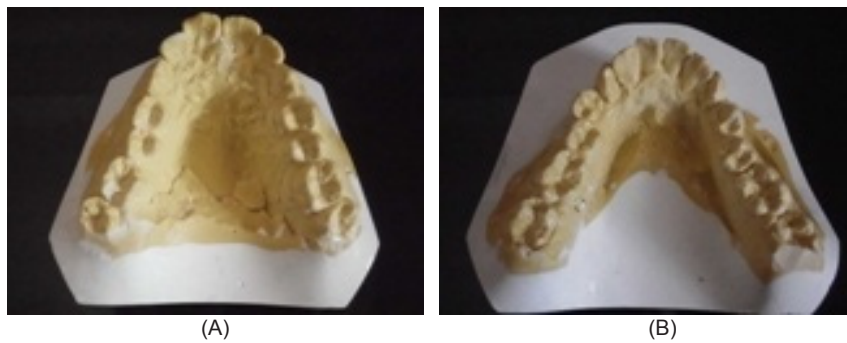
Perawatan ortodontik menggunakan teknik Begg spesifik untuk merawat kasus maloklusi klas II divisi 1, walaupun dapat juga digunakan untuk kasus maloklusi klas I atau klas III. Teknik Begg mempunyai keunggulan dalam mengoreksi *overjet* dan *overbite* dengan gerakan tipping dan intrusi secara bersamaan. Pemakaian elastik intermaksiler klas II pada teknik Begg menghasilkan gaya horizontal yang akan meretraksi gigi anterior rahang atas sehingga mengurangi *overjet* dan memperbesar sudut interinsisal. Pengurangan *overbite* dengan pembukaan gigitan terjadi karena kerjasama *anchorage bend* pada kawat busur dan pemakaian elastik intermaksiler klas II. *Anchorage bend* pada kawat busur akan memberikan gaya intrusi pada gigi-gigi anterior,

sedangkan gaya vertikal elastik intermaksiler klas II akan menyebabkan elevasi rahang bawah dan menambah intrusi gigi-gigi anterior rahang bawah, tetapi mengurangi intrusi pada gigi anterior rahang atas.⁴⁻⁶

Pada laporan kasus ini akan dibahas mengenai perawatan maloklusi Angle klas II divisi 1 dengan hubungan skeletal klas II mandibular retrusif dan bidental protrusif disertai *overjet* besar dan *palatal bite* menggunakan alat ortodontik cekat teknik Begg, tanpa dilakukan bedah orthognatik untuk koreksi hubungan skeletal klas II di karenakan mandibular *retrusif* dan dengan cepat dapat mengoreksi *overjet* besar dan *palatal bite*.

METODE

Pasien laki laki umur 17 tahun datang bersama ibunya ke klinik Ortodonsia RSGM Prof. Soedomo FKG UGM dengan keluhan gigi-gigi depan atas sangat maju sehingga mengurangi rasa percaya



Gambar 3. Studi model pasien sebelum perawatan, (A). bentuk lengkung gigi rahang atas V form asimetris; (B). rahang bawah V form asimetris

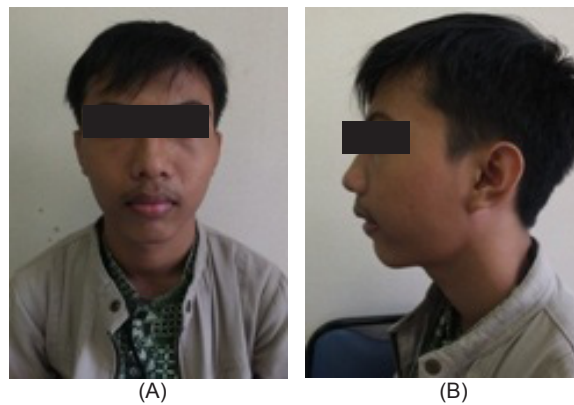
diri. Profil muka pasien cembung tidak normal seperti terlihat pada Gambar 1. Pemeriksaan intra oral memperlihatkan ukuran lidah sedang, kebersihan mulut sedang, palatum tinggi dan sempit. Pemeriksaan model studi menunjukkan bentuk lengkung gigi rahang atas dan rahang bawah V form asimetris terlihat pada Gambar 3. Pada Gambar 2 terlihat gigi-gigi anterior rahang atas dan rahang bawah protrusif serta berjejal sedang. Hubungan gigi molar pertama kanan klas II dan kiri klas I Angle. Hubungan kaninus kanan dan kiri klas II Angle. *Overjet* 10,78 mm dan *overbite* 5,91 mm, serta *palatal bite* pada regio anterior. Garis tengah rahang bawah terhadap rahang atas tidak segaris, rahang atas bergeser kekiri sebesar 1,5 mm. Riwayat keluarga pasien ayah susunan gigi depan atas sangat maju, sehingga diperkirakan terdapat faktor keturunan pada susunan gigi-geligi.

Berdasarkan hasil analisis sefalometri disimpulkan hubungan skeletal klas II dengan mandibula retrusif dan bidental protrusif. Analisis jaringan lunak menunjukkan bibir atas dan bibir bawah terletak di depan garis Steiner (protrusif). Diagnosis kasus ini adalah maloklusi Angle Klas II divisi 1 subdivisi, hubungan skeletal klas II, dengan mandibula retrusif dan bidental protrusif, berjejal sedang disertai *overjet* dan *overbite* besar serta malrelasi palatalbite, impaksi pada gigi 18,28,38,48, *supernumery* pada regio kiri bawah di sebelah distal gigi 38 dan gigi anterior berjejal sedang.

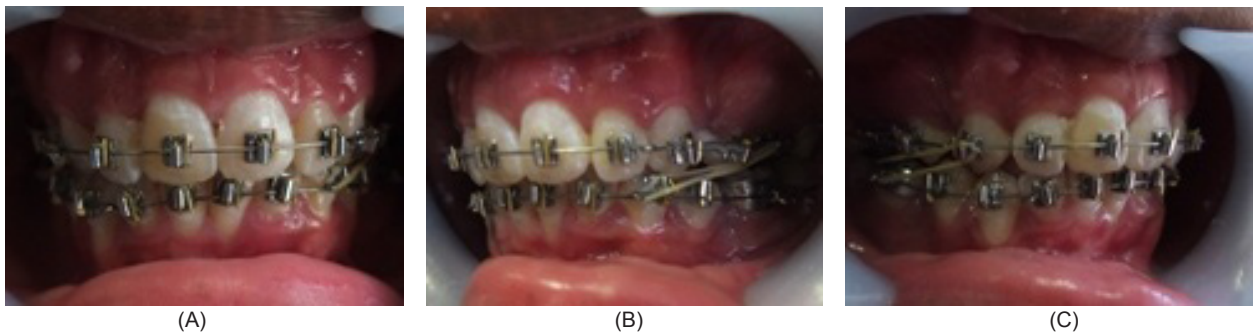Perawatan yang akan dilakukan bertujuan untuk memperbaiki gigi anterior yang protrusif dan

bejajal sedang, koreksi *overjet* dan *overbite*, koreksi pergeseran garis median, serta perbaikan bentuk lengkung gigi, menggunakan alat ortodontik cekat teknik Begg. Berdasarkan perhitungan determinasi lengkung dan *set up* model Kesling, kebutuhan ruang sebesar 14,57 mm untuk rahang atas dan 12,49 mm untuk rahang bawah. Kekurangan ruang yang dibutuhkan diperoleh dengan pencabutan premolar pertama kanan dan kiri rahang atas serta pencabutan premolar kedua kanan dan kiri rahang bawah.

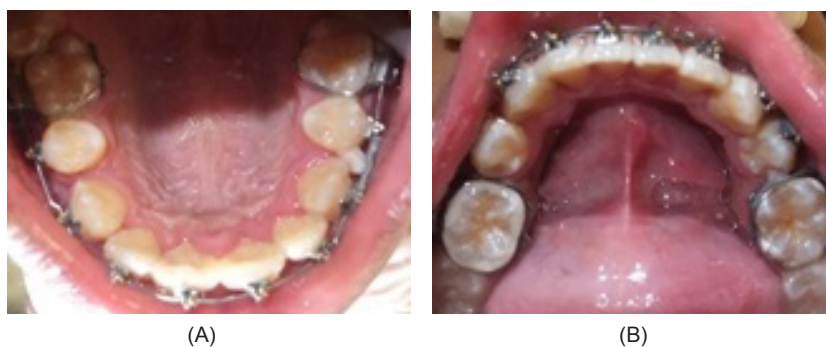Jenis penjangkaran yang digunakan adalah penjangkaran maksimum pada rahang atas yaitu gigi-gigi penjangkar tidak boleh bergerak ke mesial dan penjangkaran minimum untuk rahang bawah yaitu gigi-gigi penjangkar masih memungkinkan untuk bergerak ke mesial. Perawatan menggunakan alat ortodontik cekat teknik Begg terbagi dalam tiga tahapan untuk menghindari terjadinya kegagalan penjangkaran. Tahap pertama bertujuan untuk mendapatkan lengkung yang baik, mengokoreksi kelainan bukolingual dan rotasi (*unravelling*), koreksi kelainan vertikal (*levelling*), koreksi *overbite* dengan pembukaan gigitan dan pengurangan *overjet* dengan retraksi gigi anterior, sampai relasi gigi insisivus *edge to edge*, serta memperbaiki hubungan oklusi gigi posterior. Tahap kedua mempertahankan hasil perawatan tahap pertama dan penutupan ruang pencabutan (*space closing*) dengan menarik gigi posterior ke mesial, sehingga diperlukan penyatuan gigi-gigi anterior menjadi satu unit sebagai penjangkar (*reversed anchorage*). Tahap ketiga bertujuan untuk mengokoreksi relasi aksial seluruh gigi anterior dan posterior.



Gambar 4. (A). Foto ekstra oral pasien setelah 7 bulan perawatan, (B). profil wajah pasien menjadi lebih baik.



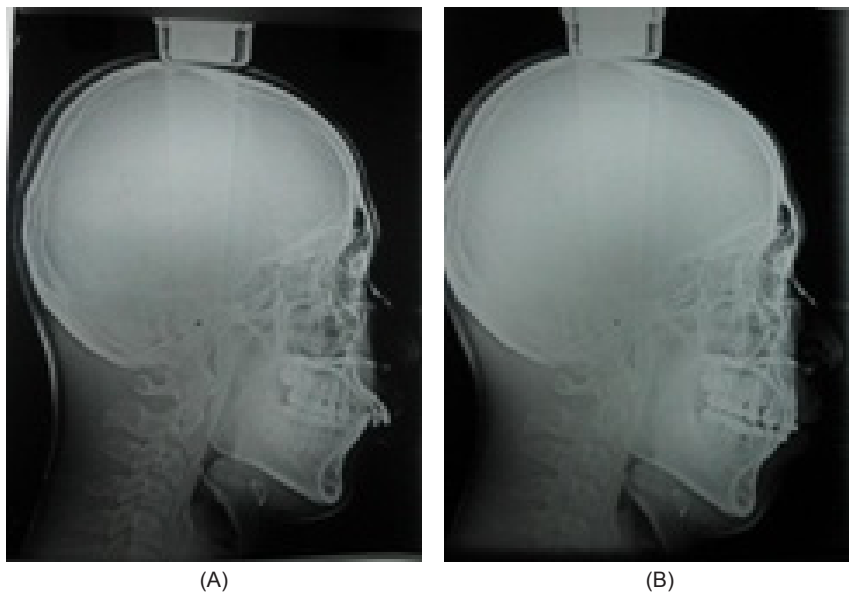
Gambar 5. . Foto intra oral pasien setelah 7 bulan perawatan, (A). Gigi-gigi anterior yang berjejal telah terkoreksi, (B). pengurangan overjet dan overbite yang signifikan, overjet 2,2 mm dan overbite 2 mm, (C). Inklinal gigi insisivus atas dan bawah yang protrusif terkoreksi



Gambar 6. Foto oklusal pasien setelah 7 bulan perawatan, Bentuk lengkung gigi menjadi parabola (A). rahang atas; (B). rahang bawah

Perawatan tahap pertama dimulai dengan busur kawat *Australian* diameter 0,014" yang dilengkapi dengan *multiple loop* antara gigi kaninus kanan dan kiri di lengkapi *circle hook* 1 mm di depan mesial braket kaninus. Besar *anchorage bend* 45°, penggunaan elastik intermaksiler klas II 5/16 " 2 oz.

levelling dan *unravelling* tercapai setelah 3 bulan, selanjutnya dilakukan retraksi gigi-gigi anterior menggunakan elastik intermaksiler klas II 5/16 " 2 oz dan pembukaan gigitan menggunakan *plain archwire* 0,016" dengan *circle hook* 1 mm mesial braket kaninus dan *anchorage bend* 45°.



Gambar 7. Foto sefalometri pasien ; (A). sebelum perawatan; (B). setelah 7 bulan perawatan

Tabel 1. Pengukuran Sefalometri sebelum perawatan dan sesudah 7 bulan perawatan menggunakan alat ortodontik cekat teknik Begg.

Pengukuran	Nilai Normal	Sebelum perawatan	7 bulan setelah perawatan
Facial angle	82° - 95°	89°	82°
Angle of convexity	-8,5° - 10°	+12°	+15°
Bidang A-B	-9° - 0°	-10°	-12°
FMPA	17° - 28°	30°	34°
Y axis	53° - 66°	68°	74°
SNA	82°	82°	82°
SNB	80°	75°	79°
ANB	2°	7°	3°
GoGn-Sn	32°	36°	48°
Inter I-I	130°	108°	145°
Sudut I-NA	22°	39°	15°
I-NA (mm)	4 mm	12 mm	2 mm
Sudut I-NB	25°	26°	25°
I-NB (mm)	4 mm	11 mm	7 mm
IMPA	81,5° - 97°	97°	95°
Occl PI-SN	14°	20°	20°
Occl PI-FHP	1,5° - 14,3°	13°	13°
Overbite	2 - 4 mm	5,9 mm	2 mm
Overjet	2 - 4 mm	10,78 mm	2,2 mm

Perawatan menggunakan alat cekat teknik Begg yang telah berlangsung 7 bulan menunjukkan hasil sebagai berikut: 1). Profil wajah pasien menjadi lebih baik (Gambar 4); 2). Gigi-gigi anterior yang berjejal telah terkoreksi; 3). Pengurangan *overjet* dan *overbite* yang signifikan, *overjet* 2,2 mm dan *overbite* 2 mm; 4). Inklinasi gigi insisivus atas dan bawah yang protrusif terkoreksi; 5). Relasi gigi molar pertama kanan dan kiri klas I (Gambar 5); 6). Ruang bekas pencabutan pada regio kanan dan kiri rahang atas maupun rahang bawah hampir habis; 7). Bentuk lengkung gigi menjadi parabola; 8). Pergeseran garis median belum terkoreksi (Gambar 6).

Penulisan artikel laporan kasus ini sudah mendapatkan persetujuan dari pasien untuk dipublikasikan di Majalah Kedokteran Gigi Universitas Gadjah Mada.

PEMBAHASAN

Hasil pemeriksaan klinis, analisis model studi dan analisis sefalometri, menunjukkan bahwa kasus ini merupakan maloklusi klas II divisi 1 subdivisi, hubungan skeletal Klas II, dengan mandibula retrusif dan bidental protrusif, disertai *overjet* dan *overbite* besar serta malrelasi palatalbite, impaksi pada gigi 18,28,38,48, *supernumerary* pada regio kiri bawah di sebelah distal gigi 38 dan gigi anterior berjejal sedang.

Pemilihan jenis perawatan untuk setiap pasien tergantung dari etiologi maloklusi, adanya *crowding*, tingkat *crowding*, profil pasien dan kebijaksanaan yang lain.⁷ Perawatan ortodontik pada maloklusi klas II divisi 1 terutama bertujuan mengurangi *overjet* yang besar dengan melakukan retraksi gigi anterior.⁸ Pada kasus ini menggunakan alat ortodontik cekat teknik Begg dengan pencabutan gigi premolar pertama kanan dan kiri rahang atas serta pencabutan premolar kedua kanan dan kiri rahang bawah.

Perawatan tahap pertama *levelling* dan *unraveling* untuk koreksi gigi anterior yang berjejal terkoreksi setelah 3 bulan perawatan. Retraksi gigi anterior yang protrusif dilakukan dengan plain *archwire* 0,016" dengan *anchorage bend* 45 ° dan elastik intermaksiler klas II 5/16 " 2 oz.

Komponen tersebut akan menghasilkan gaya resultan untuk meretraksi dan mengintrusi gigi-gigi anterior rahang atas dengan gigi molar penjangkar tetap bertahan terhadap gaya ungkit dan *tipping*, sehingga terjadi pembukaan gigitan.^{4,5} Elastik intermaksiler merupakan metode *interarch* yang mempunyai efek pergerakan ke mesial dan ekstrusi pada gigi molar rahang bawah, pergerakan *tipping* dan ekstrusi insisivus rahang atas serta rotasi mandibula searah jarum jam.⁹ Elastik intermaksiler klas II yang merupakan alat tambahan, dapat diklasifikasikan sebagai bagian dari sebuah alat aktif dalam perawatan ortodontik dengan sistem alat cekat dan sudah sejak dahulu digunakan untuk memperbaiki maloklusi klas II meskipun kadang memiliki efek yang tidak diinginkan.¹⁰ Setelah 7 bulan perawatan *overjet* yang besar yaitu 10,78 mm terkoreksi menjadi 2,2mm, begitu juga *palatal bite* terkoreksi *overbite* sebelumnya 5,91 mm menjadi 2 mm. Keberhasilan perawatan kasus ini dalam mengkoreksi *overjet* dan *overbite* yang besar dalam waktu yang singkat berhubungan dengan kepatuhan pasien dalam menggunakan elastik intermaksiler klas II. Hal ini dikarenakan sifat elastis pada elastik intermaksiler klas II akan berkurang setelah digunakan beberapa hari dan pasien harus mengganti dan memakai sendiri elastik tersebut sehingga sangat membutuhkan kerjasama dan kepatuhan pasien sesuai instruksi penggunaan elastik.¹¹ Tingkat kepatuhan pasien yang kurang akan memperlambat waktu perawatan dan hasil yang tidak memuaskan.¹²

Hubungan molar kanan dan kiri menjadi klas I, hal ini disebabkan penjangkar untuk rahang bawah minimum sehingga terjadi pergeseran molar pertama bawah ke mesial. Perubahan bermakna juga terjadi pada profil wajah pasien menunjukkan estetik yang lebih baik, karena adanya perubahan inklinasi gigi insisivus rahang atas, pada evaluasi radiografi sefalometri pada tabel 1 menunjukkan inter I awal 108 ° menjadi 145 °. Hal ini disebabkan inklinasi insisivus rahang atas dan rahang bawah menjadi lebih tegak oleh karena adanya efek retraksi gigi anterior selama perawatan sehingga sudut interinsisal yang kecil atau lancip menjadi lebih besar mendekati normal atau normal setelah perawatan.^{4,5} Perawatan akhir tahap I masih

berlangsung untuk koreksi garis median rahang atas yang bergeser ke kiri. Rencana perawatan selanjutnya tahap II yaitu penutupan ruang bekas pencabutan dan tahap III koreksi relasi aksial seluruh gigi anterior dan posterior.

KESIMPULAN

Perawatan maloklusi Angle Klas II divisi 1 subdivisi dengan hubungan skeletal kelas II, menggunakan alat ortodontik cekat teknik Begg menunjukkan hasil yang baik dalam memperbaiki *overjet* dan *overbite* besar dan waktu yang relatif lebih singkat.

DAFTAR PUSTAKA

1. Graber TM, Vanarsdall RL. Orthodontics Current principles and technique. 3rd ed. Mosby Inc. St Louis. Missouri. 2000; 117
2. Proffit WR. Contemporary of orthodontics. 4th ed. Mosby Inc. St Louis. Missouri. 2007; 22
3. Bhisara SE. Textbook of orthodontics. WB Saunders Company. 2001; 343-60
4. Begg PR, Kesling PC. Begg orthodontic theory and technique. 3rd ed. WB Saunders. Company. Philadelphia. 1997; 94-141
5. Fletcher GGT. The Begg appliance and technique. John Wright & sons. (print) Ltd Briston. 1981; 23-7
6. Cadman CAR. A vade mecum for the Begg technique: the technical principles. Am J Orthod. 1975; 67: 477-512
7. Mitchell L. An introduction to orthodontics. Oxford University Press. 2007; 111-119
8. William K, Cook A, Isaacson G, Thom R. Fixed orthodontic appliances. Butterworth-Heinemann Ltd. Oxford. 1995; 67
9. Ellen EK, Scheneider BJ, Sellke TA. Comparative study of anchorage in bioprogressive versus standart edgewise treatment in class II correction with intermaxillary elastic force. Am J Orthod Dentofac Orthop. 1998;114: 430-436
10. Uzel A, Uzel I, Toroglu MS. Two different applications of class ii elastics with non extraction segmental techniques. Angle Orthod. 2007; 77: 694-700
11. Brandao M, Pinho HS, Urias D; Clinical and quantitative assessment of headgear compliance:a pilot study. Am J Orthod Dentofac Orthop. 2006; 129: 239-244
12. Beckwith FR, Ackerman RJJr, Cobb CM, Tira DE. An evaluation of factor effecting duration of orthodontic treatment. Am J Orthod Dentofac Orthop. 1999;115: 439-447