

Root Canal Retreatment menggunakan Kombinasi Kalsium Hidroksida dan Chlorhexidine sebagai Medikamen Intra Kanal Insisivus Sentral Kiri Maksila

Andina Novita Sari dan Tri Endro Utara

Program Studi Konservasi Gigi, PPDGS Fakultas Kedokteran Gigi, Universitas Gadjah Mada,
Jl Denta No 1 Sekip Utara, Yogyakarta, Indonesia; e-mail: andinanovitasari@gmail.com

ABSTRAK

Enterococcus faecalis adalah bakteri yang paling banyak terdapat pada infeksi saluran akar yang telah dirawat endodontik. *Chlorhexidine* mempunyai daya anti bakteri spektrum luas dan telah digunakan dalam endodontik sebagai bahan irigasi maupun medikasi intrakanal. *Chlorhexidine* mempunyai efek bakterisidal dan fungisidal karena *chlorhexidine* diserap ke dalam permukaan sel bakteri dan menyebabkan rusaknya integritas sel membran. Kalsium hidroksida digunakan karena mempunyai keuntungan seperti biokompatibel, bahan antimikroba dengan efek pH yang tinggi dan stimulasi jaringan keras. Campuran kalsium hidroksida dan *chlorhexidine* digunakan untuk alternatif melawan bakteri *Enterococcus faecalis*. Tujuan dari laporan kasus ini adalah untuk melaporkan kesuksesan perawatan saluran akar ulang pada gigi insisivus sentral kiri maksila dengan periodontitis periapikal akut menggunakan kombinasi kalsium hidroksida dan *chlorhexidine* sebagai medikamen intrakanal. Seorang pasien wanita 24 tahun datang dengan keluhan gigi insisivus sentral kiri atas yang terasa sakit sejak 4 tahun yang lalu. Gigi terasa sakit saat diperkusi, namun palpasi dan mobilitas normal. Gigi tersebut mengalami trauma dan patah 6 tahun yang lalu dan telah dilakukan perawatan endodontik. Pemeriksaan radiografi menunjukkan obturasi gigi 21 yang tidak hermetis dengan radiolusensi di periapikal dengan batas difus, pelebaran ligamen periodontal dan terputusnya lamina dura. Perawatan berupa perawatan saluran akar ulang menggunakan kombinasi kalsium hidroksida dan *chlorhexidine* sebagai medikamen intrakanal. *Root canal retreatment* dengan *cleaning* dan *shaping* ulang yang baik dengan menggunakan medikasi intrakanal berupa kombinasi kalsium hidroksida dan *chlorhexidine* 2% diharapkan mempunyai efek antimikroba yang sinergis untuk mencapai kesuksesan *root canal retreatment*.

Maj Ked Gi. Desember 2014; 21(2): 165 - 170

Kata kunci: *root canal retreatment, chlorhexidine, kalsium hidroksida, Enterococcus faecalis*

ABSTRACT: Root Canal Retreatment Using Calcium Hydroxide as Intra Canal Medicament On The Maxillary Left Incisor. *Enterococcus faecalis* bacteria is most abundant in the root canal infection treated endodontically . *Chlorhexidine* has a broad antibacterial spectrum and has been used as an endodontic irrigant and intracanal medication. *Chlorhexidine* has a bactericidal and fungicidal effect as *chlorhexidine* absorbed into the bacterial cell surface and cause damage to the integrity of the cell membrane. Calcium hydroxide is a biocompatible , antimicrobial agents with high pH effects and stimulates hard tissue formation. A mixture of calcium hydroxide and *chlorhexidine* is used to control bacteria *Enterococcus faecalis* alternative. The purpose of this case report is to report on the success of root canal treatment in the left maxillary central incisor with acute periapical periodontitis using a combination of calcium hydroxide and *chlorhexidine* as intracanal A 24 years old female patient presents with left upper central incisor tooth ache since 4 years ago . The tooth was hurt to percussion, but normal to palpation as well as the mobility. The tooth has a history of previous trauma and broken 6 years ago and has performed endodontic treatment . Radiographic examination showed obturation teeth 21 are not hermetic with periapical radiolucency in diffuse boundaries , widening of the periodontal ligament and the dissolution of the lamina dura . Root canal re- treatment using a combination of calcium hydroxide and *chlorhexidine* as intracanal medicaments were performed . In conclusion, the root canal cleaning and shaping retreatment can be performed using a combination of calcium hydroxide and *chlorhexidine* as intracanal medication

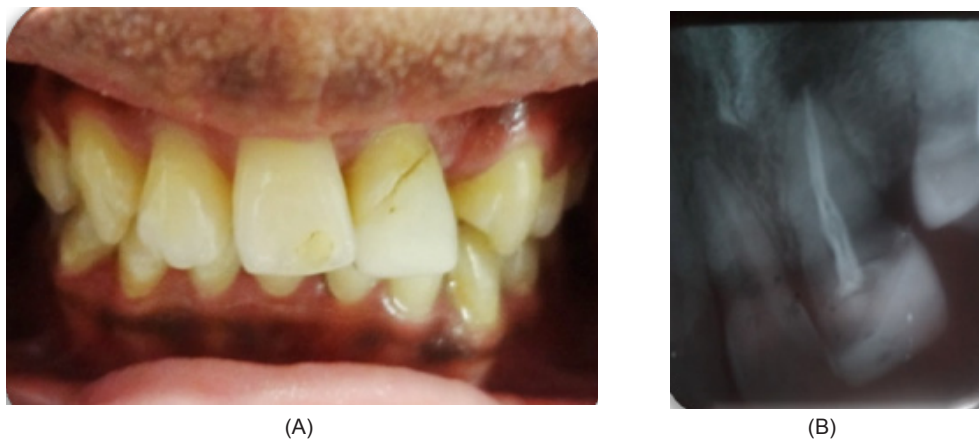
Maj Ked Gi. Desember 2014; 21(2): 165 - 170

Keywords: *root canal retreatment, chlorhexidine, calcium hydroxide, Enterococcus faecalis*

PENDAHULUAN

Tujuan perawatan saluran akar (PSA) adalah untuk mengeliminasi bakteri yang menyebabkan infeksi pada jaringan pulpa gigi dan periapiks. Apabila tujuan tersebut tidak tercapai maka dapat

menggagalkan perawatan. Kegagalan PSA bisa disebabkan oleh beberapa faktor, antara lain kesalahan diagnosa dan rencana perawatan, serta kesalahan dalam prosedur perawatan. Kegagalan PSA dapat diatasi dengan perawatan saluran akar



Gambar 1. (A) Keadaan klinis gigi 21; (B) Radiografis gigi 21 tampak pengisian saluran akar tidak hermetis

ulang (*root canal retreatment*) atau perawatan endodontik bedah. *Root canal retreatment* bertujuan untuk memperbaiki kerusakan patologik yang timbul karena kegagalan PSA sebelumnya.¹

Mikroorganisme yang terdapat pada gigi dengan kegagalan PSA berbeda dengan mikroba pada infeksi primer. *Enterococcus faecalis* (*E.faecalis*) ditemukan sembilan kali lebih banyak pada infeksi pasca PSA dibandingkan pada infeksi primer.² Mikroorganisme ini memiliki kemampuan untuk bertahan hidup di saluran akar karena mampu bertahan di lingkungan yang tidak mendukung dan ketidaktersediaan nutrisi, invasi ke tubulus dentin, menekan kerja limfosit, membentuk biofilm, dan resisten terhadap pemberian kalsium hidroksida.³

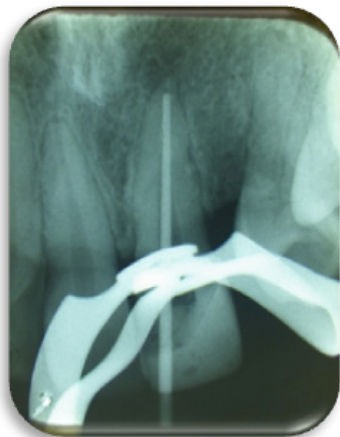Keberhasilan PSA secara langsung dipengaruhi oleh kemampuan untuk mengeliminasi mikroorganisme yang terdapat pada saluran akar yang terinfeksi.⁴ Preparasi biomekanikal dan irigasi saluran akar sangat penting untuk mengurangi jumlah mikroorganisme selama PSA, namun perlu juga ditunjang dengan pemberian bahan medikamen karena akan mengeliminasi mikroorganisme yang masih tertinggal setelah dilakukan preparasi, atau setidaknya menghambat infeksi berulang pada saluran akar di antar waktu kunjungan.⁵

Bahan medikamen intra kanal yang paling umum digunakan saat ini adalah kalsium hidroksida ($\text{Ca}(\text{OH})_2$). Bahan ini memiliki sifat antibakterial yang baik yang disebabkan penguraian ion-ion

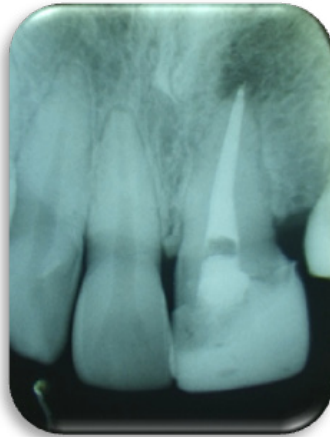
Ca^{2+} dan OH^- .⁶ *Chlorhexidine* (CHX) mempunyai daya antibakteri spektrum luas yang merupakan medikamen efektif dalam terapi endodontik. Sebagai bahan irigasi dan medikamen intrakanal, keefektifan CHX dapat dibandingkan dengan sodium hipoklorit (NaOCl).⁷ Selain itu, CHX juga efektif melawan mikroorganisme yang resisten terhadap $\text{Ca}(\text{OH})_2$.⁸ Penggunaan kombinasi CHX dengan $\text{Ca}(\text{OH})_2$ sebagai bahan medikamen juga lebih efektif dalam membunuh bakteri ini jika dibandingkan dengan penggunaan $\text{Ca}(\text{OH})_2$ yang dicampur dengan air.⁹ Tujuan dari laporan kasus ini adalah untuk memaparkan perawatan saluran akar ulang pada gigi insisivus sentral kiri maksila dengan periodontitis periapikal akut menggunakan kombinasi kalsium hidroksida dan chlorhexidine sebagai medikamen intrakanal. Pasien telah menyetujui kasusnya untuk dipublikasikan bagi kepentingan ilmu pengetahuan.

METODE

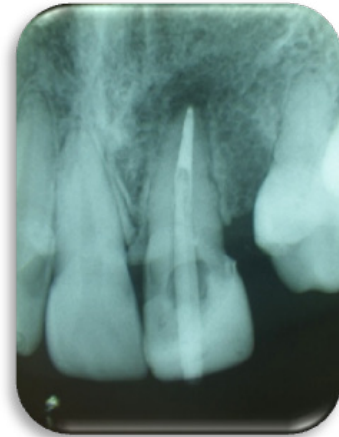
Pasien wanita 24 tahun datang ke klinik Konservasi Gigi Rumah Sakit Gigi dan Mulut Prof. Soedomo dengan keluhan gigi insisivus sentral kiri atas yang terasa sakit sejak 4 tahun yang lalu. Gusi di sekitar gigi tersebut pernah bengkak dan keluar nanah. Gigi tersebut mengalami trauma dan patah 6 tahun yang lalu dan telah dilakukan perawatan endodontik. Pemeriksaan objektif menunjukkan gigi 21 dengan batas tepi tumpatan yang terbuka dan berubah warna (Gambar 1A). Gigi terasa sakit



Gambar 2: Radiografis pengepasan master apical cone gigi 21



Gambar 3. Hasil pengisian saluran akar gigi 21 hermetis



Gambar 4. Radiografis pengepasan pasak gigi 21

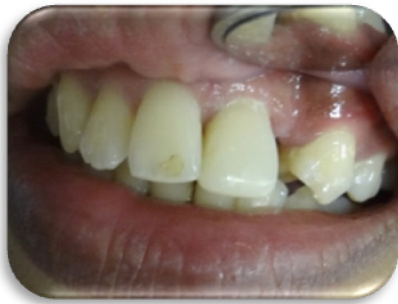saat diperkusi, namun palpasi dan mobilitas normal. Pemeriksaan radiografi menunjukkan obturasi gigi 21 yang tidak hermetis dengan radiolusensi di periapikal dengan batas difus, pelebaran ligamen periodontal dan terputusnya lamina dura (Gambar 1B). Diagnosa gigi 21 adalah gigi non vital pasca PSA disertai periodontitis apikalis akut dengan obturasi tidak hermetis.

Tata laksana perawatan kasus ini, pada kunjungan pertama dilakukan anamnesa secara lengkap dan penegakkan diagnosis. Pasien memberikan persetujuan perawatan (*informed consent*) yaitu perawatan *root canal retreatment*, pasak fiber dan restorasi resin komposit. Pembukaan akses saluran akar dan pengambilan *gutta percha* dengan bantuan *Headstrom file* dan cairan *chloroform* serta dilakukan irigasi NaOCl 2,5%. Pengukuran panjang kerja estimasi dari foto radiograf yang akan dikonfirmasi dengan *apex locator* (*Morita*) dan didapatkan panjang kerja 23,5 mm. Setelah didapatkan panjang kerja dilanjutkan dengan penentuan file awal. Preparasi apikal untuk mendapatkan master apical file kemudian dilanjutkan preparasi badan saluran akar. *Master apical cone* dicobakan dalam saluran akar kemudian dikonfirmasi dengan radiograf (Gambar 2). Bahan irigasi yang digunakan adalah NaOCl 2,5%, EDTA 17% (*Smearclear, Sybron*), dan CHX 2% (*Cavity cleanser, Bisco*). Medikamen intrakanal menggunakan kombinasi bubuk Ca(OH)_2 yang

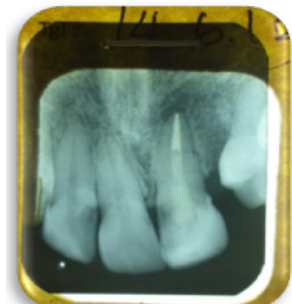
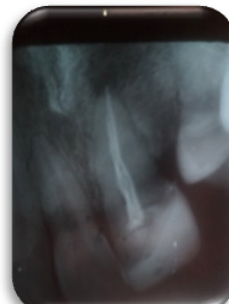
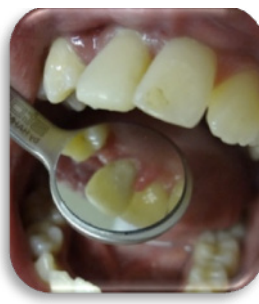dilarutkan dengan cairan CHX 2% selanjutnya gigi ditumpat sementara.

Kunjungan berikutnya, dua minggu kemudian, pasien menyatakan bahwa rasa sakit telah hilang dan gigi sudah tidak peka terhadap perkusi. Sebelum dilakukan pengisian, saluran akar diirigasi dengan NaOCl 2,5%, EDTA 17% (*Smearclear, Sybron*) selama 1 menit dan CHX 2% (*Cavity cleanser, Bisco*) selama 30 detik. Saluran akar dikeringkan dengan *paper point* steril. Pengisian saluran akar dengan teknik kondensasi lateral menggunakan siler berbahan dasar epoxy-resin (*Topseal, Dentsply*). Setelah itu *gutta percha* dipotong sebatas *orifice* dan diberi basis semen seng fosfat dan ditumpat sementara. Pemeriksaan hasil pengisian dengan radiograf menunjukkan pengisian yang hermetis (Gambar 3).

Kontrol PSA dilakukan satu minggu kemudian. Pasien tidak memiliki keluhan sehingga dapat dilanjutkan preparasi saluran pasak untuk pemasangan pasak *fiber prefabricated* (*Fiberpost, Dentsply*). *Gutta percha* diambil sesuai dengan panjang saluran pasak menggunakan *Gates Glidden Drill* dilanjutkan dengan menggunakan *Peeso reamer*, dilanjutkan *precision drill* untuk pasak fiber. Pengepasan pasak dikonfirmasi dengan radiograf (Gambar 4), kemudian pasak diolesi *silane* (*Ceramic primer, 3M ESPE*), kemudian dilakukan penyemenan dengan semen resin (*Build IT-FR, Pentron*) dan bonding generasi VII.



Gambar 5. Keadaan klinis hasil akhir perawatan gigi 21



Gambar 6. Radiografis sebelum dan setelah perawatan pada gigi 21

Reparasi restorasi resin komposit dengan menghilangkan batas tepi yang berubah warna dengan bur intan bulat. Pengasaran permukaan resin komposit yang akan dilekatkan resin komposit baru dengan bur intan. Pemilihan warna gigi A2 (*Vita Shade Guide*). Aplikasi etsa asam pada gigi dan resin komposit lama yang akan dilekatkan resin komposit baru. Aplikasi *silane* (*Ceramic primer, 3M ESPE*) pada resin komposit lama kemudian aplikasi bonding pada gigi dan resin komposit lama. Aplikasi resin komposit dan dilakukan *polishing* serta *finishing*. Hasil akhir restorasi gigi 21 beserta radiografisnya dapat dilihat pada gambar 5.

Kontrol restorasi dilakukan satu minggu kemudian. Tidak ada keluhan dari pasien. Pasien merasa nyaman dan gigi dapat difungsikan dengan baik. Pasien juga telah menyetujui untuk mempublikasikan kasusnya untuk kepentingan ilmu pengetahuan.

PEMBAHASAN

Keberhasilan PSA didapatkan dari preparasi dan pengisian saluran akar yang baik, terutama pada sepertiga apikal. Pengisian harus bersifat hermetis sehingga tidak ada ruang kosong sehingga mikroorganisme dapat hidup di sana. Penyebab kegagalan PSA pada kasus ini terlihat bahwa obturasi saluran akar tidak hermetis. Hal-hal yang menyebabkan pengisian tidak hermetis antara lain gagal memasukkan *gutta percha* tambahan sampai ke panjang kerja yang memadai, tidak melapisi *gutta percha* tambahan dengan siler, penggunaan *gutta percha* tambahan yang terlalu kecil sehingga

menekuk pada saat dimasukkan, penggunaan *plugger* yang terlalu besar, siler terlalu banyak.¹⁰

Bakteri utama penyebab infeksi sekunder pada kegagalan PSA adalah *E. faecalis*. Bakteri ini mempunyai resistensi yang tinggi terhadap banyak antibakteri. *Enterococcus faecalis* mempunyai kemampuan penetrasi ke dalam tubuli dentin sehingga memungkinkan bakteri tersebut terhindar dari instrumentasi alat-alat preparasi dan bahan irigasi yang digunakan selama preparasi biomekanikal. Selain itu, bakteri ini mampu mengkatabolisme berbagai sumber energi dan dapat bertahan hidup dalam berbagai lingkungan termasuk pH alkali dan suhu yang ekstrim. Kemampuan bertahan hidup dan virulensinya berasal dari enzim litik, sitolisin, senyawa agregasi, dan asan lipoteikoat (LPA). Kelebihan *E. faecalis* yaitu mampu bertahan hidup tanpa makanan sampai memperoleh suplai nutrisi yang adekuat. Di dalam tubulus dentin, bakteri ini dapat bertahan dari medikamen Ca(OH)_2 sampai lebih dari 10 hari.^{2,9} Sehingga menurut Helling dan Chandles¹¹ merekomendasikan untuk menambahkan 1,8 % *chlorhexidine* (CHx).

Chlorhexidine 2% efektif mengurangi atau menghilangkan *E. faecalis* dari saluran akar dan tubuli dentin. Irigasi dengan CHX selama 2 menit mampu menghilangkan bakteri ini pada tubuli dentin sampai 100 μm . Penggunaan kombinasi CHX dengan Ca(OH)_2 sebagai bahan medikamen juga lebih efektif dalam membunuh bakteri ini jika dibandingkan dengan penggunaan Ca(OH)_2 yang dicampur dengan air. *Chlorhexidine* merupakan antibakteri berspektrum luas, toksisitasnya rendah, dan larut dalam air.^{2,9}

Chlorhexidine diserap ke dalam permukaan sel bakteri, merusak integritas sel membran sehingga dapat mengendapkan cairan sitoplasma. Efek anti mikrobanya bekerja berdasarkan tarik menarik molekul kation dari CHX dengan molekul anion dari membran sel bakteri.¹² *Chlorhexidine* bukan merupakan bahan irigasi utama karena bahan ini tidak mampu melarutkan sisa jaringan nekrotik dan kurang efektif terhadap bakteri gram negatif.^{2,9}

Penggunaan Ca(OH)_2 harus dikombinasi dengan cairan karena diperlukan untuk melepaskan ion hidroksil. Ca(OH)_2 dapat dicampur dengan air destilasi, salin, CHX, *chamported chlorophenol*, dan lain-lain. Efek antiseptiknya berjalan lambat hingga dua minggu, sedangkan waktu optimalnya satu minggu. Sebelum diaplikasikan, saluran akar harus bersih dari *smear layer* agar difusi kedalam tubuli dentin dapat maksimal. Ca(OH)_2 melepaskan ion hidroksil sehingga terjadi peningkatan pH, sehingga dapat merusak membran sitoplasma bakteri sehingga dapat menyebabkan denaturasi protein yang akan menghambat replika DNA bakteri sehingga pertumbuhannya terhambat. Selain itu Ca(OH)_2 mampu menghidrolisis lemak sehingga toksisitas, pirogenitas, aktivitas makrofag dan komplemennya menurun. pH yang tinggi (> 11) dapat menetralkan asam sehingga dapat mengurangi reaksi inflamasi.^{2,9} Karena itu, pada kasus ini digunakan CHX kombinasi dengan Ca(OH)_2 sebagai bahan medikamen intra kanal. Dan pada kunjungan berikutnya pasien sudah tidak terdapat keluhan sakit pada gigi tersebut.

Pada kasus ini dilakukan reparasi restorasi resin komposit karena sebagian besar restorasi masih dalam keadaan baik secara klinis dan radiografis. Penggantian total restorasi bisa mengakibatkan pelemahan struktur gigi, pengurangan gigi sehat, serta membutuhkan waktu kerja dan biaya yang lebih besar pula.¹³ Pada kasus ini dilakukan pengasaran permukaan resin komposit lama dengan tujuan menciptakan retensi mikromekanik yang akan meningkatkan kekuatan perlekatan. Aplikasi *silane* pada resin komposit lama akan membentuk ikatan kovalen antara monomer pada bahan bonding dengan partikel *filler*

inorganik pada permukaan resin komposit lama. Selain itu *silane* juga meningkatkan *wettability* permukaan bahan bonding sehingga dapat lebih mudah menginfiltrasi kedalam iregularitas resin komposit yang telah dilakukan pengasaran.¹⁴

Bakteri *E. faecalis* merupakan bakteri yang banyak terdapat pada kasus kegagalan perawatan saluran akar. Bakteri ini juga resisten terhadap medikamen intra kanal kalsium hidroksida. Larutan *chlorhexidine* 2% digunakan dalam kasus *retreatment* karena efektif membunuh *E. faecalis*. Penggunaan medikamen intra kanal berupa pencampuran bubuk kalsium hidroksida dengan larutan *chlorhexidine* 2% diharapkan mempunyai efek antimikroba yang sinergis untuk mencapai kesuksesan *root canal retreatment*.

KESIMPULAN

Root canal *retreatment* menggunakan kombinasi kalsium hidroksida dan *chlorhexidine* sebagai medikamen intra kanal meningkatkan keberhasilan perawatan khususnya pada kasus *retreatment* karena kombinasi kedua bahan tersebut mempunyai efek antimikroba yang sinergis untuk membunuh bakteri-bakteri yang masih hidup dalam saluran akar.

DAFTAR PUSTAKA

1. Walton RE dan Torabinejad M. *Prinsip and praktek ilmu endodonsi*. ALih bahasa: Narlan N, Winiati S, Bambang N. Edisi ke-3. Jakarta. EGC. 2008; h.33.
2. Mulyawati E. *Peran bahan disinfeksi pada perawatan saluran akar*. Majalah Kedokteran Gigi. 2011; 18 (2): 205-209.
3. Athanassidis, Abbott PV, dan Walsh LJ. *The use of calcium hydroxide, antibiotics and biocides as antimicrobial medicaments in endodontics*. Aus Endod J. 2007; 52(2):64-82.
4. Cwikla S, Bellanger M, Giguere S, Fox A, dan Verticci F. *Dentinal tubulus disinfection using three calcium hydroxide formulation*. J Endod. 2000; 31: 50-52.

5. Cogulu D, Atac U. *Detection of enterococcus faecalis in necrotic teeth root canals by culture and polymerase chain reaction methods*. Euro Dent J. 2007; 1: 145-152.
6. Ferreira FB, Vele MS, dan Granjeirob JM. *Evaluation of pH levels and calcium ion release in various calcium hydroxide endodontic dressing*. Ral Surg Oral Med Oral Pathol. 2003; 97: 388-292.
7. Jeansonne MJ, dan White RR. *A comparison of 2,0% chlorhexidine gluconate and 5,25% sodium hypochlorite as antimicrobial endodontic irrigants*. J Endod. 1994; 20: 276-278.
8. Siqueira JF, Batista MM, Fraga RC, dan de Uzeda M. *Antibacterial effect of endodontic irrigants on black-pigmented gram negative anaerobs and facultative bacteria*. J Endod. 1998; 24: 414-416.
9. Stuart CH, Schwartz SA, Beeson TJ, dan Owatz CB. *Enterococcus faecalis: Its role in root canal treatment failure and current concepts in retreatment*. J Endod. 2006; 32:93-8.
10. Guttman JL. *Problem solving in endodontics, prevention, identification and management* 2nd ed. Mosby. St.Louis. 1992.
11. Ingle B. *Endodontics* 5th ed. Decker. London. 2002; h.913-950.
12. Cobankara FK. *In vitro antibacterial activities of root canal siler by using two different methods*. J Endod. 2004;30:57-60.
13. Jokstad A, Bayne S, Blunck U, Tyas M, dan Wilson N. *Quality of dental restorations*. FDI commission project 2-95. *Int Dent J*. 2001; 51: 117-158.
14. Ozcan M, Alexander P, Vallittu PK, Huysman MC, dan Kalk W. *Effect of three surface conditioning methods to improve bond strength of particulate filler resin composites*. *Journal of Materials Science: Materials in Medicine*. 2005; 16: 21-27.