

## Perawatan Maloklusi Angle Klas I Dengan Gigi Depan *Crowding* Berat Dan *Cross Bite* Menggunakan Teknik Begg Pada Pasien Dengan Kebersihan Mulut Buruk

Sri Wahyuningsih, Soekarsono Hardjono, dan Sri Suparwitri

Program Studi Ortodonsia, PPDGS, Fakultas Kedokteran Gigi, Universitas Gadjah Mada  
JI Denta No 1 Sekip Utara, Yogyakarta, Indonesia; e-mail: sriw.drg@gmail.com

### ABSTRAK

Gigi depan *crowding*/berjejal parah dan *cross bite* adalah kasus yang sering dijumpai pada perawatan ortodontik. Gigi *crowding* dapat menyulitkan membersihkan mulut pada area gigi *crowding* sehingga dapat menyebabkan masalah periodontal. Salah satu keuntungan perawatan ortodontik cekat dengan teknik Begg adalah menghasilkan gaya yang ringan dalam megkoreksi gigi berjejal dan *cross bite* dapat memberikan kenyamanan pada pasien. Tujuan perawatan ini adalah untuk mengkoreksi gigi berjejal dan *cross bite* dalam waktu yang singkat menggunakan teknik Begg. Seorang pasien wanita umur 24 tahun dengan maloklusi Angle klas I dan skeletal klas III protrusif mandibula, gigi depan *crowding* berat dan *cross bite*, kontraksi lengkung pada kedua rahang, pergeseran median line rahang atas dan bawah disertai, gingivitis berat dan karies. Skaling, perawatan saluran akar dan pencabutan gigi non vital dilakukan sebelum perawatan ortodontik dilakukan. Koreksi dengan teknik Begg memerlukan waktu selama 6 bulan untuk mengkoreksi gigi *crowding* dan *cross bite* semuanya dalam waktu yang sama. Koreksi kasus gigi depan *crowding* berat dan *cross bite* disertai masalah periodontal dapat dilakukan dengan teknik Begg dalam waktu yang singkat dengan kemajuan yang bagus. Maj Ked Gi. Desember 2014; 21(2): 204 - 211

**Kata kunci:** *crowding* berat, *cross bite*, masalah periodontal, teknik Begg

**ABSTRACT:** *Treatment of Class I Angle Malocclusion with Severe Crowding and Crossbite of Anterior Teeth Using Begg Technique in Bad Oral Hygiene Patient. The severe crowding and cross bite of anterior teeth were very common type cases in orthodontic. Crowding teeth compromised the oral hygiene due to the difficulty in oral cleansing on the crowding area that cause periodontal problem. One of advantages of fixed orthodontic treatment using Begg technique produced the light forces in correcting crowding and cross bite could give convenience to patients. The purpose of this treatment is to correct crowding and cross bite in a short period of time using Begg technique. A 24 years old female patient with Class I Angle malocclusion and class III skeletal pattern mandible protrusion, severe crowding and cross bite of anterior teeth, constricted dental arch on both jaws, mid shifting on the upper and lower arch compromised with severe gingivitis as well as caries. Scaling, root canal treatment and extraction of the non vital teeth were done before starting orthodontic treatment. The correction using Begg technique took 6 months to correct all the crowding and cross bite at the same time. The correction of the severe crowding case with cross bite of anterior teeth as well as periodontal problem can be done with Begg technique in short period of time with a good improvement. Maj Ked Gi. Desember 2014; 21(2): 204 - 211*

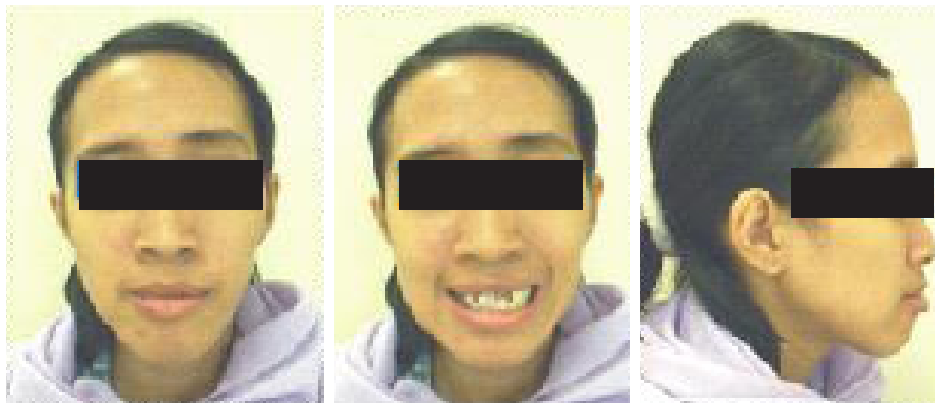**Keywords :** *severe crowding, cross bite, periodontal problem, Begg technique*

### PENDAHULUAN

Oklusi adalah berkontakannya permukaan oklusal gigi geligi rahang atas dengan permukaan oklusal gigi geligi rahang bawah pada saat rahang atas dan rahang bawah menutup.<sup>1</sup> Maloklusi adalah oklusi yang menyimpang dari keadaan normal, terdapat ketidakteraturan gigi atau penempatan yang salah lengkung gigi di luar rentang normal.<sup>2</sup> Maloklusi juga dapat menyebabkan terjadinya masalah periodontal, gangguan fungsi lisan seperti pengunyahan, menelan dan masalah bicara dan psikososial yang berkaitan dengan estetika.<sup>3</sup>

Maloklusi merupakan masalah gigi yang paling umum dikeluhkan seseorang, sehingga memiliki keinginan untuk melakukan tindakan perawatan ortodontik.<sup>3</sup> Tujuan perawatan ortodontik adalah untuk memperbaiki susunan gigi geligi dan hubungan rahang yang tidak normal sehingga dapat tercapai oklusi, fungsi yang normal dan estetis wajah yang baik,<sup>4</sup> serta untuk memperoleh keharmonisan bentuk muka, relasi dan fungsi pengunyahan yang baik, serta stabilitas hasil akhir.<sup>5</sup>

Salah satu kondisi maloklusi yang paling sering terjadi adalah adanya gigi berjejal atau tidak



Gambar 1. Foto ekstra oral sebelum perawatan

teratur dapat menjadi pemicu adanya masalah jaringan periodontal. Gigi berjejal sangat sulit dibersihkan dengan menyikat gigi, kondisi ini dapat menyebabkan penumpukan plak yang juga menjadi salah satu faktor resiko terjadinya kalkulus dan gingivitis.<sup>6</sup> Hal ini dapat disebabkan karena pada saat menyikat gigi, sikat gigi tersebut sulit menjangkau sisa makanan yang menempel di area interdental sehingga terjadi akumulasi plak dan membentuk kalkulus kemudian menjadi pemicu terjadinya gigi berlubang (karies) dan penyakit gusi (gingivitis) bahkan dapat terjadi kerusakan jaringan pendukung gigi (periodontitis).<sup>7</sup> Kebersihan mulut sangat perlu diperhatikan dalam perawatan ortodontik mengingat penggunaan alat ortodontik cekat dapat meningkatkan jumlah bakteri di sekitar braket dan *molar band*.<sup>8</sup>

Beberapa teknik perawatan ortodontik cekat antara lain teknik *edgewise*, teknik *straight wire*, dan teknik Begg.<sup>5</sup> Teknik Begg merupakan teknik perawatan ortodontik dengan *archwire* berpenampang bulat dan *bracket ribbon arch*. Kelenturan *archwire* akan menghasilkan gaya yang ringan dan kontinyu. *Archwire* akan bergerak bebas tanpa friksi dan menghasilkan gerak *tipping* bebas mahkota gigi, sehingga dapat menggerakkan gigi ke arah vertikal dan horisontal secara bersamaan dengan kekuatan ringan.<sup>9,10</sup> Teknik Begg menggunakan gaya yang ringan dengan prinsip *differential forces* dapat digunakan untuk merawat semua tipe maloklusi, termasuk maloklusi Angle klas I. Salah satu hal yang penting pada perawatan maloklusi Angle klas I dengan Teknik begg ini

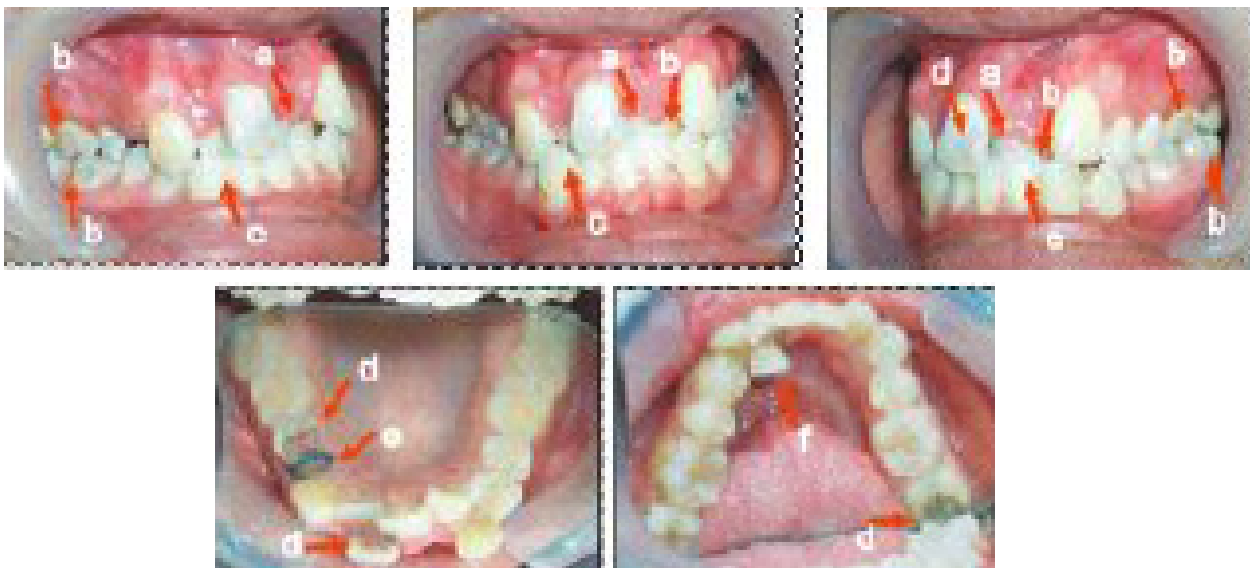
adalah mempertahankan hubungan molar tetap klas I.<sup>8</sup>

Ada beberapa cara dalam pencarian ruang dalam perawatan ortodontik yaitu: *proximal stripping* atau grinding, ekspansi, proklinasi gigi-gigi anterior, distalisasi dan pencabutan.<sup>1</sup> Menurut Proffit dkk, terdapat dua alasan melakukan pencabutan gigi yaitu untuk menyediakan ruang bagi penyusunan gigi-gigi yang berjejal dan untuk memberikan kemungkinan gigi-gigi anterior diretraksi sehingga protrusi dapat dikurangi ataupun kamulflase kasus skeletal klas II atau klas III.<sup>5</sup>

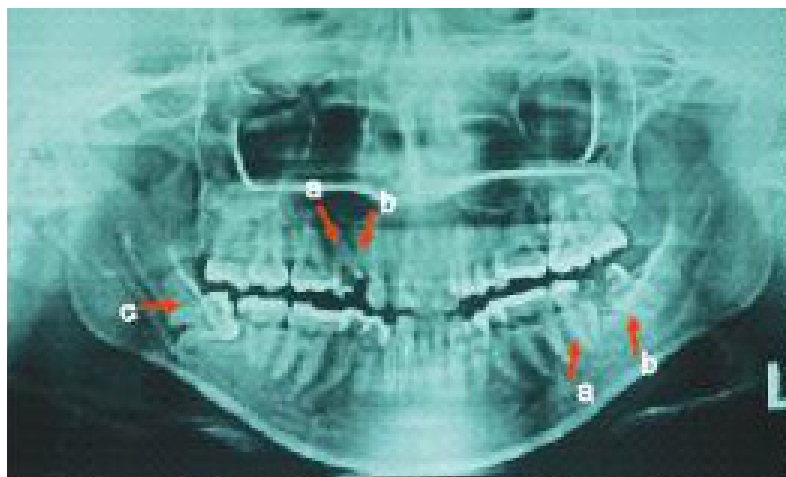
Laporan kasus berikut bertujuan untuk memaparkan perawatan ortodontik pada pasien maloklusi Angle kelas I dengan hubungan skeletal kelas III disertai dengan gigi depan *crowding*/berjejal berat dan *cross bite* yang dirawat dengan menggunakan teknik Begg. Laporan kasus ini dipublikasikan untuk keperluan ilmiah dan ilmu pengetahuan atas persetujuan pasien.

## METODE

Pasien wanita umur 24 tahun datang ke klinik Ortodonsia RSGM Prof. Soedomo dengan keluhan gigi-gigi rahang atas dan rahang bawah berjejal, tidak rapi sehingga mengganggu penampilan dan rasa percaya diri. Pemeriksaan intraoral dan ronsenografi memperlihatkan gigi 15 non vital, akar gigi 14, gigi 12 posisi di palatal, gigi 11 non vital, 21 karies dan tumbuh di palatal gigi 11, gigi 22 karies dan tumbuh di palatal, akar gigi 38 posisi *mesioanguler*, gigi 37 non vital, gigi 42 ektopik



**Gambar 2.** Foto intra oral sebelum perawatan a) Tepi ginggiva tumpul b) Kalkulus c) *cross bite* 41 terhadap 12, 31, 32 terhadap 21, 22 d) Gigi non vital 15, 11, 37 e) Akar gigi 14, 38 f) Ektopik di lingual 42

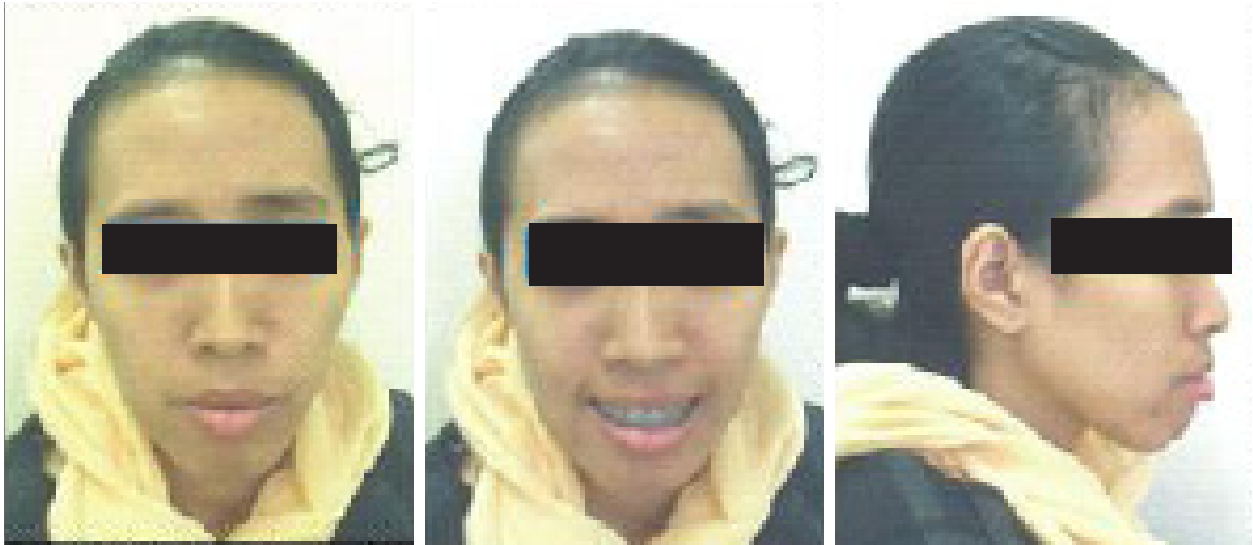

**Gambar 3.** Foto OPG sebelum perawatan a) Gigi non vital 15, 37, b) Akar gigi 14, 38, c) Impaksi 48

posisi di lingual, gigi 47 karies, gigi 48 impaksi posisi *mesioanguler* (Gambar 1 dan 3). Indeks OHI'S buruk dan sering mengalami gusi berdarah terutama saat gosok gigi, tepi gingival tumpul. Bentuk lengkung gigi rahang atas dan bawah parabola asimetris dan mengalami kontraksi di kedua rahang. Hubungan molar pertama kelas I Angle dengan pergeseran *median line* rahang atas dan bawah ke kanan. Berdasarkan analisis foto tampak depan, wajah asimetris baik saat rest posisi maupun saat tersenyum, dan pada foto tampak samping diperoleh profil wajah cembung.

Berdasarkan hasil analisis sefalometri disimpulkan hubungan skeletal kelas III dengan mandibula protrusif. Analisis jaringan lunak menunjukkan bibir atas rusif terletak di belakang garis Steiner dan bibir bawah protrusif terletak lebih kedepan garis Steiner.

Perawatan yang dilakukan bertujuan untuk memperbaiki keadaan gigi yang berjejal, mengkoreksi 12, 21, dan 22 yang *crossbite*, dan pelebaran lengkung gigi rahang atas dan bawah. Perencanaan distribusi ruang dengan bantuan *set up*



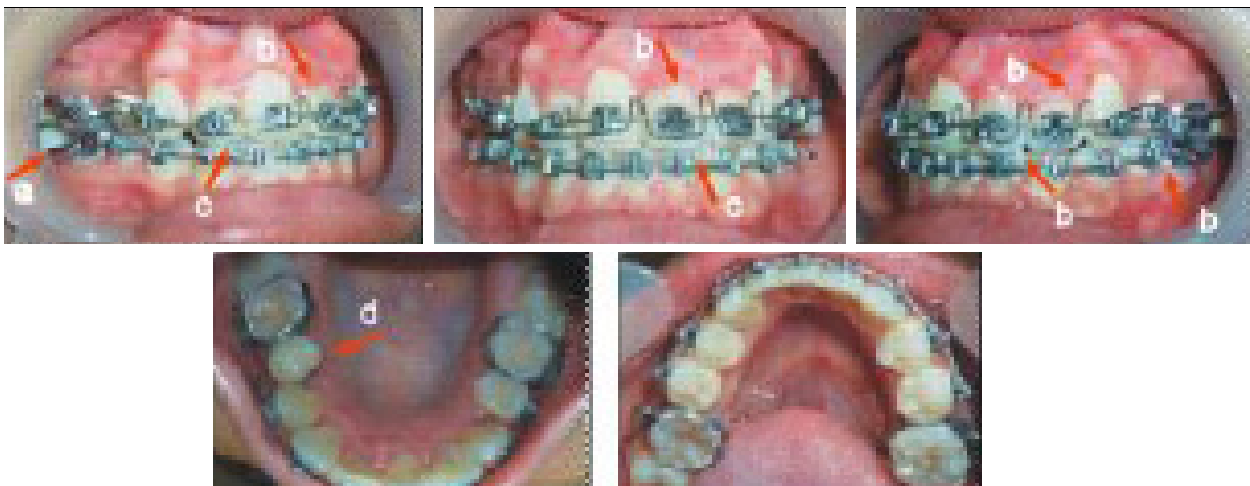Gambar 4. Foto ekstra oral setelah 9 bulan perawatan

model gigi, perhitungan determinasi lengkung serta analisis sefalometri, diputuskan untuk dilakukan pencabutan pada radiks gigi 14 dan gigi 24 pada rahang atas, pencabutan pada rahang bawah, gigi 37 yang non vital dan gigi radiks 38, serta gigi 42 yang berada di lingual dan di luar lengkung. *Scaling* rahang atas dan bawah, penumpatan gigi 12 dan 21 yang karies, serta perawatan saluran akar dilakukan terlebih dahulu pada gigi 15 dan 11 yang telah mengalami kematian saraf gigi sebelum perawatan ortodontik dimulai. Gigi 15 setelah selesai dilakukan perawatan saluran akar dipasang mahkota pasak porselen, sedangkan pada gigi 11 yang telah selesai dilakukan perawatan saluran akar ditumpat sementara dengan menggunakan semen ionomer kaca (SIK), sebab terdapat tingkat kesulitan yang tinggi mengingat posisi gigi 12 dan 21 yang erupsi di sisi palatal gigi 11 apabila ditumpat dengan menggunakan komposit. Tumpatan tersebut akan diganti dengan bahan komposit setelah perawatan ortodontik selesai (Gambar 6).

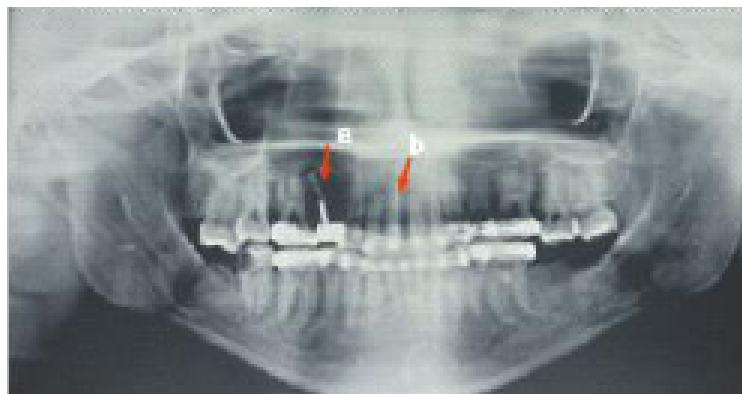
Tahap perawatan disusun berdasarkan tiga tahapan pada teknik Begg. Tujuan tahap pertama perawatan teknik Begg adalah mengatur letak gigi dengan koreksi buko-lingual (*unravelling*), memperbaiki ketidakteraturan dalam arah vertikal (*levelling*), memperbaiki *crossbite* 12, 21 dan 22 dan pelebaran lengkung gigi rahang atas dan bawah. Perawatan dimulai dengan menggunakan

busur kawat dari diameter kecil (0,014"). Gigi-gigi rahang atas dan bawah dilakukan *levelling* dan *unravelling* dengan menggunakan *australian wire* 0,014" yang dibuat *vertical loop* yang dilengkapi dengan *circle hook* di mesial gigi 13 dan 23. Pada rahang bawah *circle hook* diletakkan pada mesial gigi 34 dan mesial 43. Besar *anchorage bend* 30° rahang atas pada distal 15 dan sebelah distal 25 dan rahang bawah 30° di distal 35 dan 45 dengan tujuan untuk intrusi gigi anterior dan menghasilkan efek *flaring* gigi depan rahang atas sehingga *cross bite* dapat terkoreksi. Elastik intermaksiler klas II 5/16" 2 oz dikaitkan pada *circle hook archwire* rahang atas ke bukal tube gigi 36 dan 46. Setelah *levelling* dan *unraveling* tercapai, *archwire* diganti dengan menggunakan kawat berdiameter 0,018". Tahap *levelling* dan *unraveling* ini selesai dalam waktu 6 bulan, dimana gigi 12, 21 dan 22 yang awalnya berada di palatal sudah masuk ke dalam lengkung gigi dan *cross bite* telah terkoreksi, kemudian dilakukan koreksi pergeseran *median line* rahang atas.

Tahap kedua tidak dilakukan karena tidak ada sisa ruang, dan kemudian dilanjutkan dengan tahap 3 dengan menggunakan plain *archwire* dengan diameter kawat 0,020" dengan *anchorage bend* sebesar 15° di mesial gigi molar pertama, *circle hook* pada mesial braket 13, 23, 34 dan 43, *uprighting spring* untuk koreksi mesial dan distal



**Gambar 5.** Foto intra oral setelah 9 bulan perawatan a) Tidak ada kalkulus b) tepi gingiva tajam c) *Crowding* dan *cross bite* terkoreksi d) Mahkota pasak

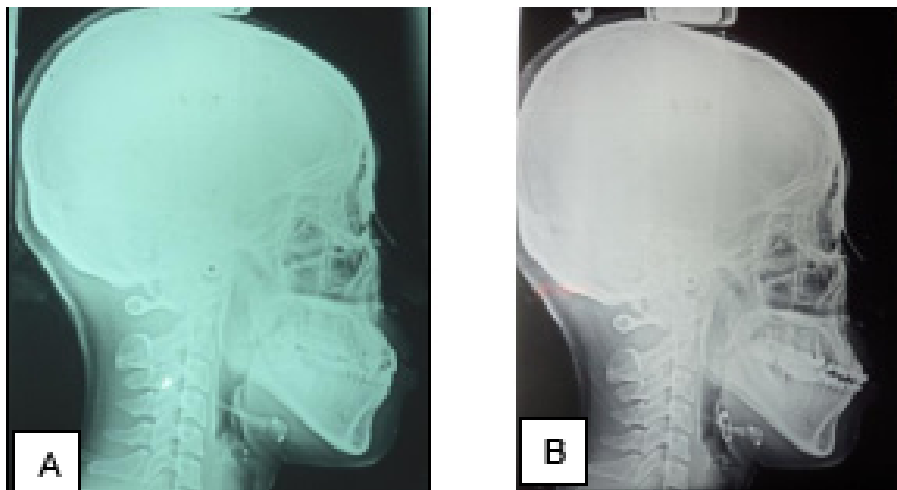


**Gambar 6.** Foto OPG setelah 9 bulan perawatan a) Mahkota pasak porselain gigi 15, b) Gigi 11 paska PSA

*tilting*, serta menggunakan elastik intermaksiler klas II  $\frac{1}{4}$ " 2 oz. Tahap ketiga ini bertujuan untuk memperbaiki inklinasi aksial gigi-gigi anterior dan pengaturan interdigitasi perbaikan interdigitasi posterior agar tercapai hasil perawatan yang stabil dengan estetika yang memadai dalam hubungan oklusi yang baru..

Setelah 6 bulan perawatan pada tahap 1 memperlihatkan hasil gigi depan *crowding* dan *crossbite* sudah terkoreksi sedangkan dengan *overbite* 0,5 mm dan *overjet* 1 mm. Pergeseran *median line* rahang atas belum terkoreksi. Setelah 8 bulan secara keseluruhan tahap 1 selesai dan diperoleh hasil gigi depan *crowding* dan *cross bite* sudah terkoreksi, pergeseran *median line* rahang atas sudah terkoreksi dengan *overbite* 2,0 mm dan *overjet* 2.0 mm. Tahap kedua teknik

Begg tidak dilakukan karena tidak ada penutupan sisa ruang hasil pencabutan, yang sudah habis digunakan untuk pengaturan posisi gigi. Tahap ketiga dilakukan untuk pengaturan aksial akar gigi dan dilakukan *labial root torque* untuk gigi 21 dan 22 yang posisi akarnya tertinggal di palatal saat penarikan gigi ke labial. Hasil pada tahap 3 (9 bulan perawatan) menunjukkan perbaikan interdigitasi anterior dan posterior, *overbite* sebesar 2,0 mm dan *overjet* sebesar 2,0 mm (diukur pada relasi gigi 11 dan 41), dan tampak perubahan posisi akar gigi 21 dan 22 setelah dilakukan *labial root torque* (Gambar 4 dan 5). Seiring dengan terjadinya perubahan posisi gigi pada lengkungnya, terjadi perbaikan ke arah normal yang cukup memuaskan pada jaringan periodontal, tampak tepi gingiva tampak tidak tumpul, tidak pernah lagi terjadi gusi



Gambar 7. A. Sefalogram sebelum perawatan, B. Sefalogram sesudah 9 bulan perawatan

Tabel 1. Pengukuran sefalometri sebelum dan sesudah 9 bulan perawatan

Pengukuran	Nilai normal	Sebelum Perawatan	Sesudah 12 bulan Perawatan	Perubahan
Facial angle	82° - 95°	88°	88°	0°
FMPA	17° - 28°	35°	33°	-2°
Y axis	53° - 66°	66°	67°	+1°
SNA	82°	81°	82°	+1°
SNB	80°	83°	83°	0°
ANB	2°	-2°	1°	-1°
GoGn-SN	32°	41°	40°	-1°
Inter I - I	130°	134°	130°	-4°
Sudut I - NA	22°	27°	25°	-2°
I - NA (mm)	4 mm	12 mm	10 mm	-2 mm
Sudut I - NB	25°	21°	20°	1°
I - NB (mm)	4 mm	7 mm	5 mm	-2 mm
IMPA	81,5° - 97°	76°	80°	+4°
Overbite	2 - 4 mm	0,5 mm	2,0 mm	+1,5 mm
Overjet	2 - 4 mm	1 mm	2,0 mm	+1 mm

berdarah saat menggosok gigi. Selama perawatan ortodontik telah dilakukan *scaling* sekali. Tepi gingiva sisi labial gigi 21 setelah 9 bulan perawatan tampak lebih rendah dibandingkan dengan gigi 11 dan direncanakan dilakukan *gingivoplasti* (operasi pembentukan kontur gingival).

## PEMBAHASAN

Berdasarkan pemeriksaan klinis, analisis model studi dan analisis sefalometri, menunjukkan bahwa kasus ini merupakan maloklusi Angle kelas

I dengan hubungan skeletal kelas III, mandibula protrusif. Etiologi gigi *crowding* berat pada kasus ini karena adanya rampan karies dan terjadinya persistensi pada periode gigi bercampur yang saat itu tidak langsung dilakukan pencabutan gigi susu. Gigi 12, 21 dan 22 tumbuh di palatal dan gigi 42 tumbuh di lingual, semuanya berada di luar lengkung gigi, sehingga terjadi *cross bite*.<sup>6</sup> Adanya gigi yang *crowding* parah ini mengakibatkan terjadinya tingkat kebersihan mulut buruk karena kesulitan saat pembersihan sisa-sisa makanan sehingga memicu banyak terjadi karies yang dan

mengakibatkan terjadinya masalah periodontal, yaitu gingivitis parah terutama pada regio anterior baik rahang atas maupun rahang bawah, sering terjadi gusi berdarah pada waktu menggosok gigi.<sup>7</sup> Gigi yang karies tidak pernah dilakukan perawatan sehingga banyak yang mati dan tinggal radiks saja.

Adanya masalah periodontal bukanlah merupakan kontraindikasi perawatan ortodontik, selama masalah periodontal tersebut dapat dikendalikan.<sup>11</sup> Perawatan dengan alat ortodontik cekat dapat meningkatkan jumlah bakteri yang ada di sekitar braket dan *molar band*, namun adanya peningkatan itu dapat dieliminasi dengan dilakukan tindakan *scaling* secara rutin dan kepada pasien diberikan instruksi yang baik tentang kebersihan mulut.<sup>8,12</sup> Tingkat kebersihan mulut meningkat selama dilakukan perawatan ortodontik.<sup>3</sup> Hal ini terjadi seiring mulai teraturnya posisi gigi pada lengkungnya, gusi berdarah tidak terjadi kembali saat menggosok gigi, sisa-sisa makanan yang menempel pada gigi lebih mudah untuk dibersihkan. Tindakan *scaling* dilakukan kembali setelah 6 bulan perawatan.

Evaluasi hasil perawatan melalui analisis sefalometri dilakukan dengan membandingkan sefalogram lateral antara superimpose sebelum dan sesudah perawatan ortodontik<sup>13</sup> (Gambar 7). Pada kasus ini setelah 9 bulan perawatan dengan alat ortodontik cekat teknik Begg menunjukkan adanya perubahan pada beberapa sudut antara lain: SNA (+1), ANB (-1), Y-axis (+1), FMPA (-2), Go.Gn-S.N (-1), sudut inter insisivus (-4) (Tabel 1). Sudut ANB berkurang karena penambahan sudut SNA sedangkan sudut SNB tetap. Perubahan sudut SNA karena penggunaan *vertical loop* pada gigi anterior yang menyebabkan gigi insisivus protraksi dan dilakukan *labial root torque*. Perubahan sudut yang lainnya disebabkan karena pemakaian elastik intermaksiler klas II 5/16" 2 oz bekerjasama dengan *anchorage bend*. Jenis *anchorage* yang digunakan adalah *anchorage* atau penjangkaran maksimal, yaitu gigi molar tidak diijinkan mengalami pergeseran ke mesial.<sup>9,10</sup>

Gigi anterior rahang atas terkoreksi pada tahap *leveling unraveling* selama 8 bulan perawatan.

Protraksi gigi anterior atas yang retrusif dilakukan menggunakan *multiloop archwire* 0.014" dengan *anchorage bend* 30° dan elastik intermaksiler klas II 5/16 2 oz. Elastik intermaksiler kelas II akan memberikan komponen gaya horisontal untuk meretraksi gigi-gigi anterior maksila dan mengurangi *overjet*. Komponen gaya vertikal elastik intermaksiler kelas II akan membantu memberikan *elevasi* gigi molar mandibula sehingga menambah gaya depresi pada gigi insisivus mandibula juga menurunkan intrusi gigi anterior maksila.

Kombinasi gaya elastik intermaksiler klas II sebesar 2 oz dengan gaya intrusi *anchorage bend* 30° akan menghasilkan gaya resultan untuk meretraksi dan mengintrusi gigi-gigi anterior maksila dengan gigi molar penjangkar tetap bertahan terhadap gaya *tipping* dan gaya unkit.<sup>5,9,10</sup> Pengurangan *overbite* disebabkan gerakan resiprokal gigi molar mandibula dan *anchorage bend* akan mengakibatkan gaya intrusi gigi-gigi anterior. Penggunaan *anchorage bend* bertujuan untuk memberikan kekuatan penjangkaran pada gigi molar penjangkar dari tarikan elastik intermaksiler dan memberikan kekuatan intrusi pada gigi-gigi anterior sehingga terjadi pembukaan gigitan.<sup>9,10</sup> Pembukaan gigitan dalam kasus ini diperlukan untuk mengkoreksi *cross bite* anterior hingga diperoleh hubungan yang normal dan pengaturan *overbite* dan *overjet*. *Overbite* dan *overjet* pada perawatan setelah 9 bulan perawatan adalah masing-masing 2,0 mm dan 2,0 mm (Tabel 1). Perawatan tahap 3 teknik Begg ini belum selesai dilakukan, masih perlu dilanjutkan untuk pengaturan interdigitasi secara keseluruhan rahang atas dan bawah.

## KESIMPULAN

Perawatan ortodontik cekat dengan teknik Begg yang menghasilkan gaya ringan dapat mengoreksi kasus gigi *crowding* berat dan *cross bite* dan menunjukkan hasil yang cukup memuaskan dan terkoreksi dalam waktu yang relatif cepat. Terdapat peningkatan tingkat kebersihan mulut selama perawatan ortodontik. Saran, kebersihan mulut harus tetap dijaga selama perawatan ortodontik dengan skaling secara rutin, minimal 6 bulan sekali.

## DAFTAR PUSTAKA

1. Bhalajhi SI. *Orthodontic: The Art and science*, 3<sup>rd</sup> ed. New Delhi: ARya (MEDI) Publishinghouse; 2006; 63-80.
2. Graber, TM, Swain, BF. *Orthodontic Current Principles and Techniques*. The C.V. Mosby Company: St.Louis; 1985; 56-64, 169-73.
3. Anne-Marie B, Cunha-Cruz J, Bakko DW, Huang GJ, Hujoel PP. The effects of orthodontic therapy on periodontal health: A systematic review of controlled evidence. *J Am Dent Assoc*. 2008; 139: 413-422
4. Pambudi-Rahardjo. *Ortodontik Dasar*. Airlangga University Press: Surabaya; 2009; 2-6, 60-79.
5. Profit WR, Fields HW. *Contemporary Orthodontics*. 2<sup>nd</sup> ed. Mosby Year Book: St.Louis; 2007; 248-53.
6. Foster, TD. *Buku Ajar Ortodonsi (A Textbook of Orthodontics) (terjemahan)*. edisi III. EGC Penerbit Buku Kedokteran. Jakarta. 1993; 262-4.
7. Wijaya S. Perbandingan Gigi dan Dimensi Lengkung antara Gigi Tanpa Berjejal dengan Berjejal. *Jurnal Ilmiah Kedokteran Gigi USU*. 2011: 1-6
8. Willmot, D. Orthodontic Treatment and Compromised Periodontal Patient. *European Journal of Dentistry*; 2008; 2: 1-2
9. Begg, PR, Kesling, PC. *Begg Orthodontic Theory and Technique*. 2<sup>nd</sup> ed. W.B. Saunders Co.: Philadelphia, 1977; 192-3.
10. Fletcher, GGT. *The Begg Appliance and Technique*. John Wright and Sons Ltd.: Bristol, 1981; 38-48.
11. Artun J, Urbye K. The effect of orthodontic treatment on periodontal bone support in patients with advanced loss of marginal periodontium. *Am J Orthod Dentofacial Orthop* 1989; 93: 143-8.
12. Lijian Jin. Periodontic-orthodontic interactions-rationale, sequence and clinical implications. *Hong Kong Dental Journal* 2007; 4: 60-4
13. Jacobson, A. *Radiographic Cephalometry*. Quintessence Publishing Co. Chicago; 1995; 68-72