

STUDI KASUS

Penggunaan gigi tiruan untuk rehabilitasi perubahan otot wajah akibat kehilangan gigi

Intan Ruspita*, Esti Tjahjanti**, Erwan Sugiatno**, Haryo Mustiko Dipoyono**

*Program Studi Prostodonsia, Program Pendidikan Dokter Gigi Spesialis, Fakultas Kedokteran Gigi, Universitas Gadjah Mada, Yogyakarta, Indonesia

**Departemen Prostodonsia, Fakultas Kedokteran Gigi, Universitas Gadjah Mada, Yogyakarta, Indonesia

*JI Denta No 1 Sekip Utara, Yogyakarta, Indonesia; ✉ koresponden: intanruspita@ugm.ac.id

ABSTRAK

Perubahan dimensi jaringan lunak dan tulang paska pencabutan gigi dapat menyebabkan perubahan estetika wajah. Hal ini disebabkan karena gigi berfungsi untuk mendukung otot wajah, tanpa dukungan gigi wajah terlihat berkerut dan lebih tua. Perubahan yang terlihat pada wajah meliputi lipatan nasolabial menjadi lebih dalam, sudut mulut turun, bibir menipis, bibir atas terlihat panjang dan hidung terlihat lebih besar akibat hilangnya dukungan bibir atas. Usaha yang dilakukan untuk memperbaiki keadaan tersebut adalah pembuatan gigi tiruan yang dapat mendukung kembali otot wajah. Tujuan artikel ini yaitu untuk menginformasikan akibat kehilangan gigi pada perubahan otot wajah dan usaha memperbaikinya menggunakan gigi tiruan. Seorang wanita usia 67 tahun datang ke RSGM Prof Soedomo dengan keluhan merasa rendah diri karena wajah terlihat lebih tua akibat hilangnya seluruh gigi pada rahang atas dan bawah. Tatalaksana kasus 1). Anamnesa, 2). Pemeriksaan klinis dan radiografis, 3). Pencetakan rahang, 4). Pembuatan gigi tiruan lengkap (GTL) kerangka logam untuk rahang atas dan rahang bawah, 5). Inseri GTL. Pembuatan GTL pada rahang atas dan rahang bawah yang sesuai dengan kaidah pembuatan gigi tiruan dapat memperbaiki estetika akibat hilangnya dukungan otot wajah. Kesimpulan dari penggunaan GTL konvensional yang dibuat sesuai dengan prinsip prostodontik yang ditetapkan dapat mengembalikan estetika otot wajah akibat kehilangan gigi.

Kata kunci: gigi tiruan; otot wajah; rehabilitasi

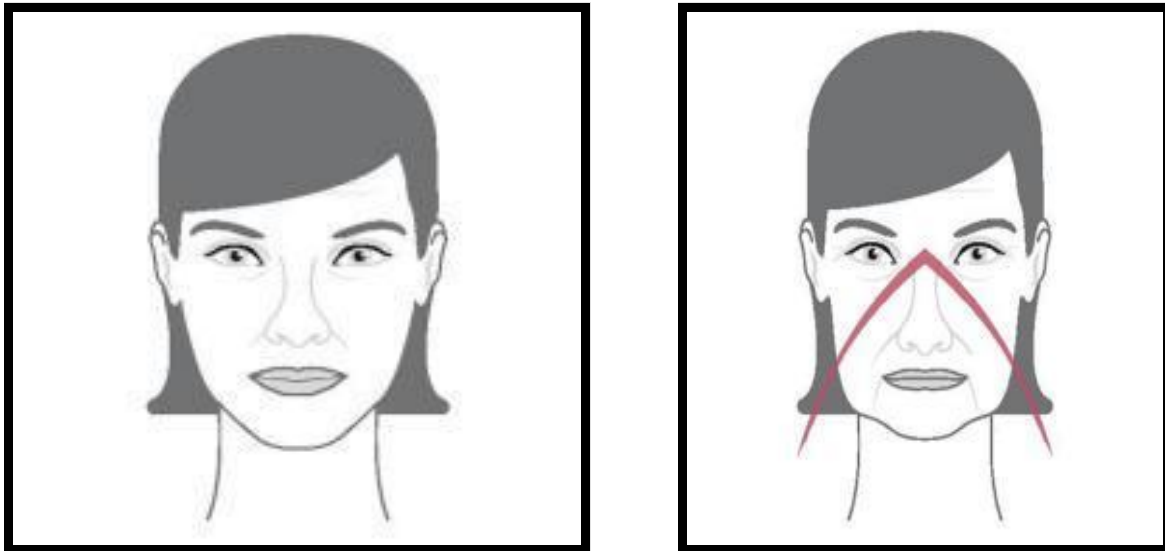
ABSTRACT: *The use of dentures for rehabilitation of facial muscle changes due to tooth loss. Dimensional changes of bone and soft tissue post extraction could lead to a change of facial aesthetic. Teeth serve to provide support for facial musculature. Without its support, the face will look wrinkled and older. Visible changes on the face include deepening the nasolabial fold, the fall of the mouth corner, thinning of lips, and a bigger nose appearance because of support loss from upper lips. An effort to fix that condition is denture fabrication that enables facial support. This paper aims to provide information on the effect of tooth loss on facial musculature changes and how to prevent it by using dentures. A fifty-year-old woman came to RSGM Prof Soedomo with chief complaints of low self-esteem because her face looks older because of tooth loss on both maxilla and mandible. Case management procedures are 1) Anamnesis, 2) Clinical and radiographic evaluation, 3) Impression taking, 4) Fabrication of frame full denture on both maxilla and mandible. 5) Insertion. Accordingly, the construction of full dentures can improve aesthetics due to the loss of facial muscle support. It can be concluded that using the conventional full denture constructed according to prosthodontic principle will restore aesthetic changes caused by tooth loss.*

Keywords: denture; facial musculature; rehabilitation

PENDAHULUAN

Kehilangan gigi merupakan proses alami akibat penuaan yang dialami seseorang. Hilangnya gigi secara alami maupun akibat pencabutan dapat menyebabkan perubahan dimensi jaringan lunak dan tulang yang berakibat pada perubahan otot

wajah. Hal ini disebabkan karena gigi berfungsi untuk mendukung otot wajah, tanpa dukungan gigi wajah terlihat berkerut dan lebih tua, lipatan nasolabial terlihat lebih dalam, sudut mulut turun, bibir menipis, bibir atas terlihat panjang dan hidung terlihat lebih besar akibat hilangnya dukungan



Gambar 1. Gambaran otot wajah sebelum (kiri) dan sesudah kehilangan gigi (kanan)

bibir atas. Bibir dan jaringan lunak di sekitar mulut memainkan peranan penting dalam daya tarik seseorang.¹ (Gambar 1)

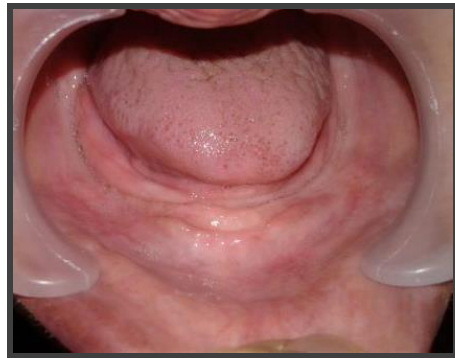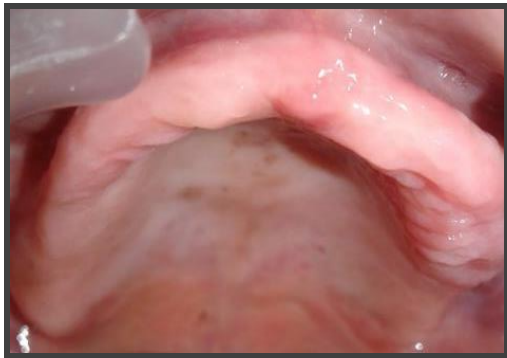Rehabilitasi prostodontik tidak berarti hanya menggantikan gigi geligi yang hilang akan tetapi juga harus dapat mengembalikan fungsi estetik yang memadai.² Pemakaian protesa yang sesuai dapat meningkatkan rasa percaya diri dan interaksi sosial pasien.³ Prostodontis memainkan peran penting untuk memperbaiki dukungan otot wajah yang berkurang akibat hilangnya gigi dan resorpsi tulang alveolar dengan sebuah protesa. Cara konvensional untuk mengatasi hal ini adalah pembuatan protesa gigi lepasan. Sebuah protesa gigi harus dapat memperbaiki seluruh fungsi gigi yang telah hilang.⁴

Pada laporan kasus ini, penulis melaporkan hasil pembuatan gigi tiruan lengkap (GTL) yang memenuhi kaidah dari pembuatan suatu protesa gigi dengan tujuan agar terjadi harmonisasi antara gigi tiruan dengan otot wajah. Upaya yang dilakukan yaitu pencarian vertikal dimensi yang akurat, pembuatan sayap protesa dan wax contouring yang memadai untuk mendukung kembali otot pipi dan sepertiga wajah bagian bawah, serta penyusunan gigi yang memenuhi kriteria estetika, sehingga pasien dapat terlihat lebih muda.

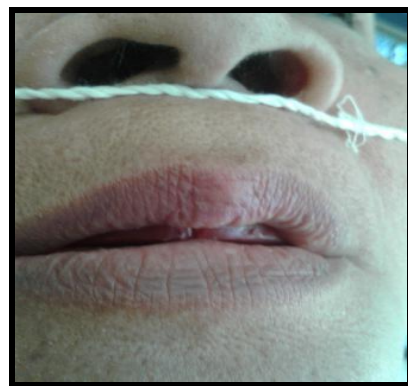
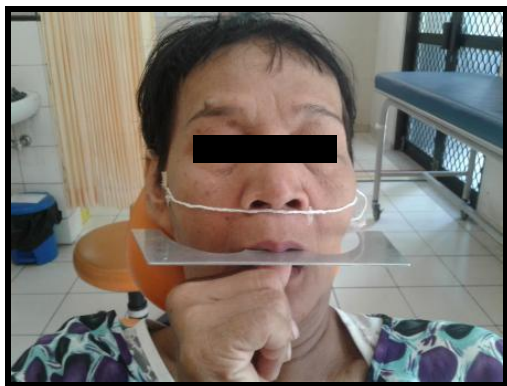METODE

Seorang pasien wanita usia 66 tahun datang ke RSGM PROF.SOEDOMO FKG UGM dengan keluhan ingin dibuatkan gigi tiruan lengkap. Keluhan utama pasien adalah pasien merasa malu dan rendah diri dengan penampilan dan ekspresi wajah saat ini. Pasien merasa wajahnya terlihat jauh lebih tua setelah kehilangan semua gigi geliginya. Pasien juga mengeluhkan kesulitan dalam mengunyah makanan akibat hilangnya seluruh gigi. Pemeriksaan klinis menunjukkan adanya area *edentulous* rahang atas dan rahang bawah. Linggir rahang atas terlihat normal sedangkan linggir rahang bawah sangat datar dan terlihat lebih rendah dari dasar mulut.

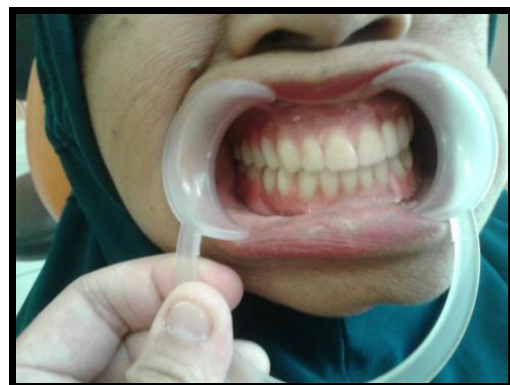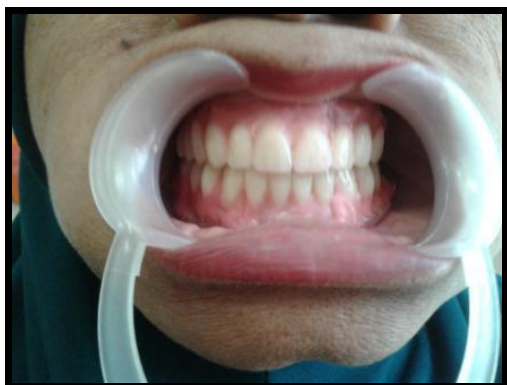Sebelum dilakukan perawatan dilakukan rontgen foto. Hasil rontgen foto menunjukkan tidak terdapat sisa akar pada tulang di area tidak bergigi, selain itu ditemukan ketebalan linggir alveolar mandibula yang tipis. Keadaan linggir alveolar yang tipis ini menunjukkan bahwa pembuatan protesa gigi tiruan lengkap (GTL) memerlukan pemilihan bahan tertentu untuk meningkatkan retensi GTL sehingga GTL dapat berfungsi optimal. Selain itu, untuk mengembalikan ekspresi otot wajah yang terlihat lebih tua dari usia sebenarnya maka diperlukan metode pembuatan gigi tiruan yang tepat dan dapat mendukung otot-otot wajah



Gambar 2. Foto *intra oral* rahang atas (kanan) dan rahang bawah (kiri)



Gambar 3. Pengecekan kesejajaran oklusal rahang atas dengan *occlusal guide plane* (kanan) dan pengecekan ketebalan dan ketinggian *bite rim* untuk mendukung sepertiga otot wajah.

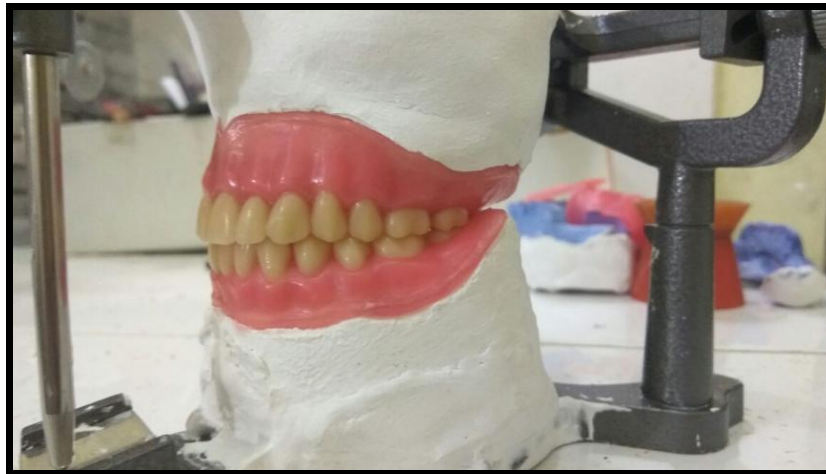

Gambar 4. *Try in* gigi

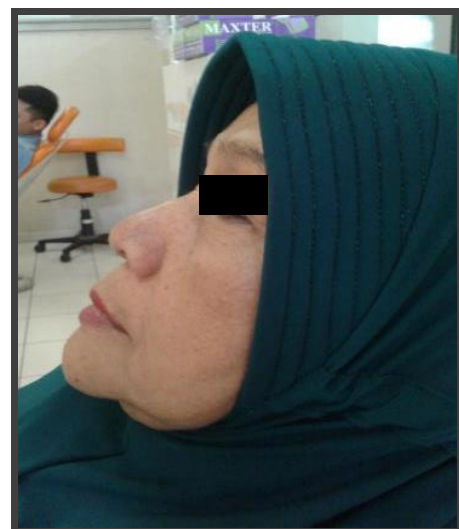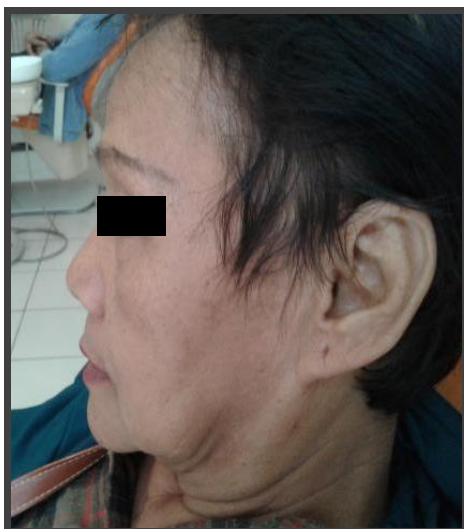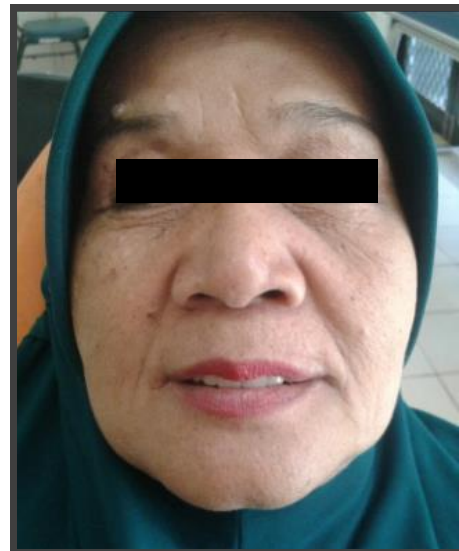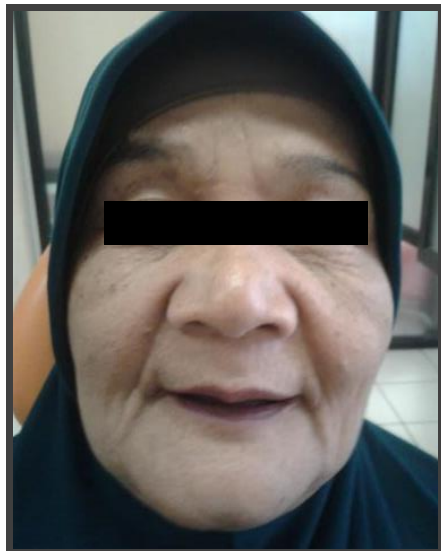
yang turun akibat hilangnya gigi geligi dan resorpsi tulang alveolar.

Rencana perawatan yang diberikan kepada pasien adalah pembuatan gigi tiruan lengkap kerangka logam kombinasi akrilik. Pembuatan GTL dilakukan sesuai kaidah yang ditentukan

agar gigi tiruan yang dibuat dapat kembali mendukung otot wajah. Rencana perawatan seluruhnya disampaikan kepada pasien dan pasien telah menyetujui rencana perawatan yang disampaikan. Setelah *informed consent* disetujui maka dilakukan pembuatan protesa GTL rahang



Gambar 5. Wax counturing



Gambar 6. Foto profil tampak depan dan samping pasien sebelum (kiri) dan sesudah pemakaian GTL (kanan)

atas dan rahang bawah dengan material kerangka logam kombinasi akrilik.

Kunjungan pertama, pasien datang untuk pencetakan model studi untuk keperluan pembuatan sendok cetak individual. Pencetakan menggunakan bahan *irreversible hydrocolloid* dengan sendok cetak GTL *fabricated* nomor 2. Metode pencetakan mukostatik dengan memperhatikan batas-batas anatomis rahang atas dan rahang bawah. Model positif didapat dengan mengisi cetakan negatif dengan bahan gips stone.

Setelah model studi diperoleh, disiapkan pembuatan sendok cetak *individual* dengan menggunakan bahan *shellac*. Bahan *shellac* dipanaskan diatas api dan dibentuk mengikuti batas anatomis untuk keperluan pencetakan rahang atas dan bawah. Batas tepi sendok cetak *individual* dibuat kurang lebih 2 mm di atas fornix untuk mendapatkan batas anatomis untuk mukosa bergerak dan tidak bergerak.

Kunjungan kedua, pasien datang untuk pencetakan model kerja rahang atas dan bawah dengan sendok cetak *individual*. Bahan cetak yang digunakan adalah *polyvinyl siloxane rubber base impression material*. Metode pencetakan mukodinamik dilakukan dengan tujuan untuk memperoleh ketepatan batas mukosa bergerak dan tidak bergerak pada rahang atas dan bawah pasien (Gambar 2).

Setelah dilakukan pengisian dengan gips stone dan diperoleh model kerja, selanjutnya dilakukan desain pembuatan kerangka logam rahang atas dan rahang bawah. Pembuatan kerangka logam dilakukan di laboratorium.

Kunjungan ketiga, pasien datang untuk mencoba kerangka logam di dalam rongga mulut. Setelah diperoleh retensi dan stabilisasi yang baik maka selanjutnya dilakukan penambahan *bite rim* pada rahang atas dan bawah. Setelah *biterim* selesai dibuat kemudian dilakukan pengecekan kesejajaran oklusal rahang atas dengan *oklusal guide plane* yang dipandu dengan benang yang menunjukkan garis *chamfer*. Posisi *oklusal guide plane* sejajar dengan garis *chamfer* dan garis *interpupil* (Gambar 3).

Setelah kesejajaran *bite rim* rahang atas didapatkan, dilakukan pencarian dimensi vertikal. Dilakukan pencarian *vertical dimension rest position* (VDRP) dengan mengukur tinggi pupil-sudutmulut = hidung-dagu. Setelah diperoleh VDRP dilakukan pencarian vertical dimension occlusion (VDO) dengan rumus VDRP-2 mm. Pasien diminta untuk mengucapkan fonasi huruf tertentu untuk melihat kecukupan jarak *free way space* yang telah dibuat. Setelah VDO didapat dilakukan fiksasi *bite rim* rahang atas dan rahang bawah dengan metode *double V groove* dan dilanjutkan dengan memindahkan ke *artikulator free plane* untuk keperluan penyusunan gigi.

Dalam kunjungan keempat, telah dilakukan pemasangan gigi anterior rahang atas dan rahang bawah pada *bite rim*. Pada waktu dilakukan *try in* untuk gigi anterior, diperiksa jarak *Overjet* dan *overbite* yaitu 2-4 mm. Pemeriksaan estetis dilihat garis caninus pada saat *rest position* terletak pada sudut mulut, garis ketawa pada batas servikal gigi atas, dan gusi tidak terlihat pada saat ketawa. Fungsi fonetik pasien diperiksa dengan meminta mengucapkan huruf s, f, t, r, m. Selanjutnya dilakukan sliding ke kiri dan ke kanan pada artikulator. Setelah gigi anterior dipasang maka dilanjutkan pemasangan gigi posterior rahang atas dan rahang bawah.

Pada kunjungan kelima dilakukan *try in* seluruh gigi tiruan di atas malam dengan kontur gusi tiruan yang telah dibuat (Gambar 4 dan 5), kemudian dilakukan pemeriksaan oklusi, stabilisasi, estetis dan fungsi fonetik, pasien diminta mengucapkan huruf p, b, t, th, d, f, v, dan huruf lainnya sampai tidak ada ditemukan gangguan. Selanjutnya gigi dikirim ke laboratoris untuk dilakukan proses akhir pembuatan protesa akrilik.⁵

Pada kunjungan keenam dilakukan insersi protesa yang telah diproses dan dipoles. Pada saat insersi dilakukan pengecekan retensi dan stabilisasi. Pasien diedukasi cara merawat dan memelihara gigi tiruan. Pasien diminta untuk dapat mengadaptasikan gigi tiruannya (Gambar 6).

Kunjungan ketujuh Pasien datang untuk kontrol setelah pemakaian selama satu minggu. Dilakukan pemeriksaan subyektif dan obyektif

untuk mengetahui apakah terdapat keluhan selama pemakaian gigi tiruan. Kontrol dilakukan untuk mengoreksi atau memperbaiki kesalahan yang mungkin terjadi.

Pemasangan GTSL pada pasien menunjukkan hasil yang memuaskan. Kerutan diwajah berkurang, lipatan nasolabial menjadi lebih dangkal, sudut mulut terlihat normal, pipi dan bibir terlihat lebih berisi dan ukuran hidung terlihat lebih proporsional, sepertiga wajah bagian bawah telah terkoreksi dengan baik. Pasien merasa puas dan nyaman dengan gigi tiruannya. Rasa percaya diri pasien kembali meningkat karena wajah terlihat lebih muda.

PEMBAHASAN

Struktur tulang, kontur jaringan lunak, gigi geligi dan kontur gingiva serta bentuk bibir memainkan peranan penting dalam estetika sepertiga wajah bagian bawah. Daerah Perioral dinyatakan sebagai sepertiga wajah bagian bawah yang meliputi daerah dari subnasal ke mentum. Kunci rehabilitasi estetik yaitu memperbaiki dukungan otot dan melakukan harmonisasi bagian sepertiga wajah yang kolaps. Saat ini pembuatan gigi tiruan tidak hanya terbatas pada pemilihan bentuk, ukuran, warna dan penyusunan gigi, akan tetapi lebih pada harmonisasi antara protesa gigi tiruan yang dibuat dengan jaringan asli disekitar protesa.

Pipi merupakan bagian penting dari estetika wajah. Hal ini disebabkan karena pipi bagian paling dominan terlihat pada wajah seseorang. Dukungan gigi dan tulang alveolar akan menentukan bentuk pipi. Beberapa peneliti menyarankan untuk membuat konstruksi tambahan pada protesa berupa *cheek plumper*.⁶⁻⁸ Penambahan *Cheek plumper* pada bagian bukal sayap protesa dapat berfungsi untuk menghilangkan cekung otot pipi, akan tetapi penambahan kontruksi ini akan menyebabkan protesa menjadi lebih berat dan pasien merasa kurang nyaman.

Pada laporan kasus ini penulis mencoba membuat gigi tiruan secara konvensional yang mengikuti kaidah pembuatan gigi tiruan yang benar yaitu melakukan pencarian dimensi

vertikal yang tepat, pembuatan sayap protesa, penyusunan gigi posterior dan konturing gusi yang memadai untuk mendukung kembali otot pipi, serta penyusunan dan pemilihan gigi anterior yang dapat memberikan *volume* otot bibir sehingga dapat meningkatkan kembali estetika wajah pasien. Pembuatan sayap gigi tiruan dan konturing gusi merupakan faktor penting dalam mendukung kembali otot pipi, apabila terlalu tebal dapat berakibat bibir dan pipi tampak terlalu cembung, sebaliknya bila terlalu tipis dapat menyebabkan pipi tampak cekung. Demikian juga pemilihan dan penyusunan gigi yang kurang harmonis akan menyebabkan kegagalan dalam mengembalikan fungsi estetika wajah pasien. Sebaiknya, sebelum pembuatan gigi tiruan pasien perlu melakukan diskusi dengan dokter gigi mengenai harapannya setelah pemasangan gigi tiruan. Pasien perlu menjelaskan bentuk, warna, ukuran gigi serta garis senyum yang diharapkannya. Biasanya, pada waktu *try in* seluruh gigi pada malam, pasien dan dokter gigi dapat melihat bagaimana keadaan gigi didalam mulut sebelum proses akhir pembuatan protesa. Protosa gigi tiruan yang dipakai sangat mempengaruhi bentuk wajah seseorang.

Dalam laporan kasus ini, pasien merasa sangat puas dan nyaman dengan keadaan gigi tiruan yang dibuatkan. Pembuatan gigi tiruan secara konvensional masih dapat dipertahankan bila dilakukan secara benar dan sesuai kaidah yang telah ditetapkan. Pembuatan konstruksi tambahan pada sayap bukal hanya diperlukan apabila pipi sudah terlalu cekung namun dengan konsekuensi protosa gigi tiruan akan menjadi lebih berat.

KESIMPULAN

Penggunaan GTL konvensional yang dibuat sesuai dengan prinsip prostodontik yang telah ditetapkan dapat mengembalikan perubahan estetika otot wajah akibat kehilangan gigi.

DAFTAR PUSTAKA

1. Fouda SM, Al-Attar MS, Virtanen JI, Raustia. Effect of patient's personality on satisfaction with their present complete denture and after

- increasing the occlusal vertical dimension: a study of edentulous egyptian patients. *Intl J of dentistry*. 2014; 1-7.
2. Mishra P, Mantri S, Deogade S, Gupta P. Denture esthetics: there is more than teeth replacement. *J Dent Med Sciences*. 2014; 13(9): 65-67.
 3. Papadaki E, Anastassiadou V. Elderly complete denture wearers: a social approach to tooth loss. *Gerodontology*. 2012; 29(2): 721-727.
 4. Mays K. Reestablishing occlusal vertical dimension using a diagnostic treatment prosthesis in the edentulous patient: a clinical report. *J Prosthodont*. 2003; 12(1): 30-36.
 5. Itjingsningsih WH. *Geligi tiruan lengkap lepas, penerbit buku kedokteran*. Jakarta: EGC; 2015.
 6. Verma N, Chitre V, Aras M. Enhancing appearance in complete denture using magnetic retained cheek plumpers. *J Indian Prosthodont Soc*. 2004; 4(2): 35-38.
 7. Fernandes A, Correia M, Pinto N. Prosthesis for Cheek support-case report. *J Indian Prosthodont Soc*. 2002; 2(4): 19-20.
 8. Kumar SMV, Rao H, Sohi KS. Artificial Cheek Plumper's: a step ahead in denture esthetics-a case report. *Indian J Stomatol*. 2011; 2(2): 134-137.