

STUDI KASUS

Perawatan gigi tiruan sebagian lepasan *immediate* pada pasien dengan periodontitis kronis

Adi Kristanto Tandadaja*, Haryo Mustiko Dipoyono**, Suparyono Saleh**, dan Endang Wahyuningtyas**✉

*Program Pendidikan Dokter Gigi Spesialis Prostodonsia, Fakultas Kedokteran Gigi, Universitas Gadjah Mada, Yogyakarta, Indonesia

**Departemen Prostodonsia, Fakultas Kedokteran Gigi, Universitas Gadjah Mada, Yogyakarta, Indonesia

**Jl Denta No 1 Sekip Utara, Yogyakarta, Indonesia; ✉ koresponden: endang_wtyas2014@ugm.ac.id

ABSTRAK

Periodontitis kronis merupakan masalah masyarakat di banyak negara berkembang. Periodontitis kronis termasuk penyakit peradangan pada jaringan periodontal yang disebabkan oleh bakteri spesifik pada subgingiva yang dapat menimbulkan respon inflamasi gingiva, dan berlanjut ke struktur jaringan penyangga gigi, sehingga menyebabkan kegoyangan gigi. Gigi tiruan yang proses pemasangannya dilakukan langsung setelah pencabutan gigi dalam mulut pasien disebut gigi tiruan sebagian *immediate*. Tujuan studi pustaka adalah untuk mengkaji perawatan gigi tiruan sebagian lepasan *immediate* pada pasien dengan periodontitis kronis untuk mengembalikan efektifitas pengunyahan pasien segera setelah pencabutan gigi. Seorang laki-laki, 40 tahun datang dengan keluhan gigi molar kedua atas kanan dan molar pertama bawah kiri mengalami periodontitis kronis disertai kegoyangan derajat 3. Pasien merasa kesulitan mengunyah dan kurang percaya diri karena banyak gigi geliginya hilang. Pada pemeriksaan intra oral didapatkan gigi 14, 15, 16, 18, 21, 24, 25, 26, 27, 28, 35, 36, 45, 46, 47, 48 telah hilang. Anamnesa, pemeriksaan klinis, dan rehabilitasi protesa gigi tiruan sebagian lepasan dengan *immediate* pencabutan gigi 17 dan 36 dengan hasil insersi: gigi tiruan retentif dan stabil, tidak ada traumatik oklusi, dan baik secara estetik. Pada kontrol pertama, 24 jam pasca insersi, tidak ada keluhan, tidak ada pendarahan, gigi tiruan tidak menekan luka. Pada kontrol kedua, luka telah menutup dengan sempurna dan pasien merasa puas karena fungsi pengunyahannya telah kembali. Perawatan gigi tiruan sebagian lepasan *immediate* pada pasien dengan periodontitis kronis dapat mengembalikan efektifitas pengunyahan, estetik dan fonetik pasien segera setelah pencabutan gigi serta meningkatkan kenyamanan pasien.

Kata kunci: gigi tiruan sebagian lepasan; *immediate*; periodontitis kronis

ABSTRACT: *Immediate partial denture treatment for patients with chronic periodontitis.* Chronic periodontitis is a community problem in many developing countries. Chronic periodontitis is an inflammation disease at periodontal tissue caused by specific subgingival bacteria that cause a gingival inflammatory response and continue to the structure of supporting tissue of the tooth, causing tooth mobility. A denture in which the insertion is done immediately after tooth extraction in patients' mouth is called an immediate denture. The objectives of the case study were to review immediate partial denture treatment in patients with chronic periodontitis to restore the mastication function immediately after tooth extraction. A forty-year-old man came with chronic periodontitis on maxillary second molar and mandibular first molar, with 3rd-degree tooth mobility. He felt difficult to chew and less confident due to a lot of missing teeth. From intraoral examination could be seen that 14, 15, 16, 18, 21, 24, 25, 26, 27, 28, 35, 36, 45, 46, 47, 48 have been missed. Anamnesis, clinical examination, and rehabilitation of removable partial denture with immediate extraction of teeth 17 and 36. The result from denture insertion: the denture was retentive and stable, no traumatic occlusion, and have an excellent aesthetic. At the first control, 24 hours after insertion, there were no complaints, bleeding, or pressing denture sores. At the second control, the wound was well closed, and the patient was satisfied because the mastication function had been restored. Conclusion: Immediate partial denture treatment in patients with chronic periodontitis can restore the mastication function, esthetic, and phonetics immediately after tooth extraction also improves the comfort of the patient.

Keywords: partial denture; immediate; chronic periodontitis

PENDAHULUAN

Periodontitis kronis merupakan masalah masyarakat di banyak negara berkembang. Di Indonesia, penyakit periodontal menduduki urutan kedua setelah karies. Data yang diperoleh dari Profil Kesehatan Gigi dan Mulut menunjukkan bahwa prevalensi penyakit periodontal pada Pelita IV pada kelompok usia 8 tahun yaitu 59,98% di kota dan 59,67% di desa; pada kelompok usia 18 tahun sejumlah 72,24% di kota dan 93,44% di desa; pada kelompok 35-44 tahun sejumlah 88,67 di kota.¹ Periodontitis kronis termasuk penyakit peradangan pada jaringan periodontal yang disebabkan oleh bakteri spesifik pada subgingiva yang dapat menimbulkan respon inflamasi gingiva, dan berlanjut ke struktur jaringan penyangga gigi, sehingga menyebabkan kegoyangan gigi. Kerusakan tulang pada periodontitis kronis merupakan tanda penting adanya periodontitis kronis dan merupakan salah satu penyebab kehilangan gigi.²

Kehilangan gigi merupakan proses *irreversible* yang dialami oleh pasien. Tingkat kecemasan akan meningkat dan pasien menjadi tidak nyaman seiring dengan kemungkinan hilangnya gigi asli yang mengharuskan pemakaian gigi tiruan. Hal ini ditunjukkan pada penelitian Todd dan Lader.³ Basker dkk. mengatakan kehilangan gigi dapat menyebabkan runtuhnya moral pasien, dikarenakan seringkali kehilangan gigi diasosiasikan sebagai signal memasuki usia tua dalam kehidupan dan pasien akan mendapatkan segala kelemahan karena usia tuanya. Penggantian gigi yang hilang sangat penting untuk mengembalikan kesehatan dan fungsi gigi, menambah panjang umur gigi yg masih tinggal dan menjaga efek psikologis pasien.⁴

Gigi tiruan *immediate* adalah gigi tiruan yang proses pemasangannya dilakukan langsung setelah pencabutan gigi dalam mulut pasien, sehingga pasien tidak merasakan fase *edentulous*. Pada keadaan normal, menyediakan perawatan gigi tiruan *immediate* adalah cara paling efektif untuk membuat transisi yang baik dari gigi pasien ke gigi tiruan.⁵ Pembuatan gigi tiruan *immediate* sendiri bukanlah suatu hal yang baru. Pada awal 1860, Richardson memperkenalkan pertama

kali pembuatan gigi tiruan *immediate*. Saat ini, gigi *immediate* telah menjadi kebutuhan untuk mencegah kesulitan pengunyahan, kecemasan dan estetika bagi banyak orang.⁶

Gigi tiruan *immediate* menyediakan pilihan perawatan yang efektif dan teruji pada beberapa kasus dengan rencana perawatan dan prosedur perawatan yang tepat. Keberhasilan dari prosedur perawatan sangat tergantung dari beberapa faktor, seperti pemilihan kasus, diagnosa, rencana perawatan, prosedur pencabutan yang tepat, gigi tiruan yang baik dan pasien yang kooperatif. Pemilihan kasus memegang peranan penting pada pembuatan gigi tiruan *immediate*. Tidak semua kasus dapat dibuatkan secara *immediate*. Hal ini dapat diidentifikasi melalui pemeriksaan awal. Pasien harus terbebas dari kondisi medis yang dapat membahayakan kesuksesan gigi tiruan *immediate*.⁷

Keuntungan dari gigi tiruan *immediate* untuk pasien meliputi: menjaga penampilan dan mempertahankan kontur wajah, memfasilitasi adaptasi gigi tiruan, menjaga fisik dan psikologis dari pasien, meminimalkan gangguan pengunyahan dan pengucapan. Keuntungan lain yang berhubungan dengan dokter gigi yakni, mentransfer hubungan rahang secara lebih baik, mendapatkan penampilan yang baik. Selain itu, beberapa penelitian menyatakan pemasangan gigi tiruan *immediate* dapat mengurangi resorpsi dari ridge alveolar dibandingkan dengan pencabutan yang tidak diikuti pemasangan gigi tiruan *immediate*. Gigi tiruan *immediate* juga diyakini dapat menjaga proses hemostasis dengan baik. Hal ini dikarenakan gigi tiruan *immediate* menutup soket bekas pencabutan dan menjaga clot selama periode pasca pencabutan gigi, sehingga gangguan mekanik yang dapat merusak clot seperti partikel-partikel makanan dapat dikurangi.⁸

Keterbatasan pada gigi tiruan *immediate* yang juga harus diketahui oleh pasien. Kekurangan pertama adalah keterbatasan pada saat *try-in* gigi tiruan. Hal ini dikarenakan masih adanya gigi asli sehingga tidak bisa di *try-in* secara lengkap. Keterbatasan lain adalah perawatannya yang

mungkin menjadi lebih lama setelah pencabutan dan insersi gigi tiruan karena membutuhkan perawatan tambahan. Contoh perawatan tambahannya seperti : *relining* dengan bahan keras maupun lunak, penyesuaian oklusi, dan penambahan sayap labial pada gigi tiruan *open-face*.⁹ Pada pemakaian gigi tiruan *immediate*, tulang alveolar akan mengalami resorpsi sesudah pencabutan gigi sehingga diperlukan graft untuk mempercepat *remodeling* tulang sesudah pencabutan gigi dan persiapan pra prostodonsia pada pemasangan gigi tiruan *immediate*.¹⁰

Tujuan dari makalah ini adalah untuk mengkaji perawatan gigi tiruan sebagian lepasan *immediate* pada pasien dengan periodontitis kronis untuk mengembalikan efektifitas pengunyahan pasien segera setelah pencabutan gigi dan meningkatkan kenyamanan pasien.

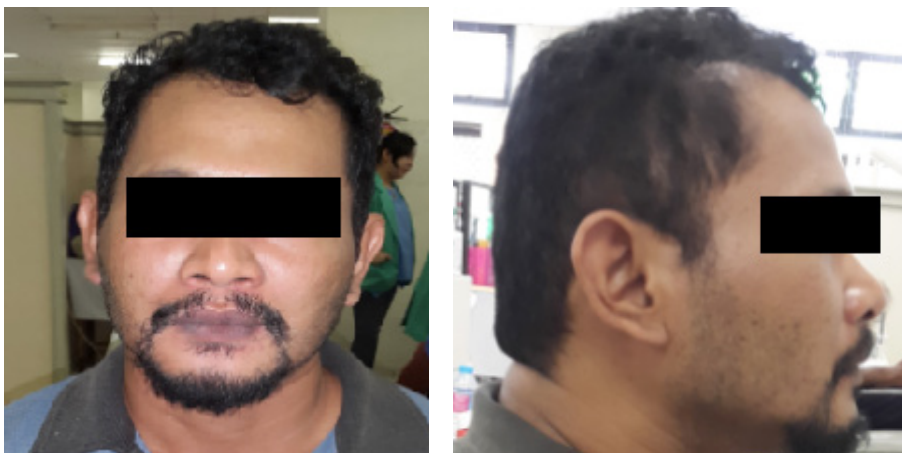METODE

Aspek klinis pasien. Seorang laki-laki, 40 tahun datang ke klinik Prostodonsia Rumah Sakit Gigi dan Mulut Universitas Gadjah Mada Prof. Soedomo. Pasien datang dengan keluhan gigi molar kedua atas kanan dan molar pertama bawah kiri terasa goyang. Pasien merasakan kedua gigi tersebut goyah sejak kurang lebih 3 bulan yang lalu, namun dirasakan semakin bertambah kegoyahan giginya. Pasien merasa kesulitan mengunyah dan kurang percaya diri karena banyak gigi geliginya hilang.

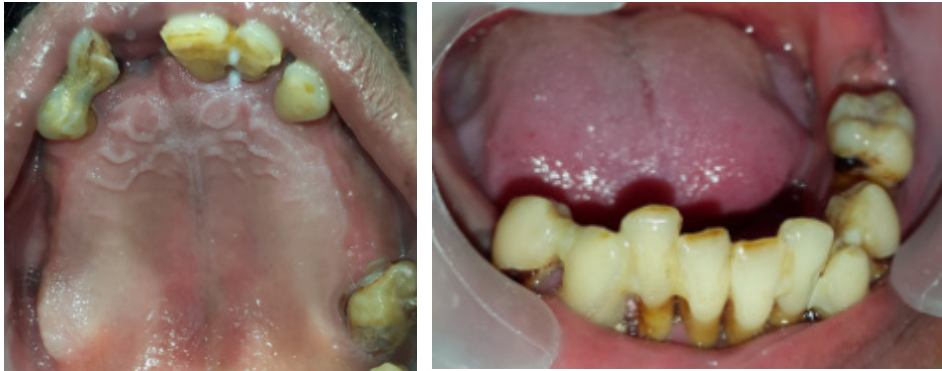Pasien ingin dibuatkan gigi tiruan dan tidak pernah memakai gigi tiruan sebelumnya.

Pengalaman perawatan gigi pasien dimulai sekitar setahun yang lalu. Pasien merasakan banyak gigi geliginya goyang yang berakibat kehilangan gigi. Saat itu, pasien mengunjungi Rumah Sakit Gigi dan Mulut Universitas Gadjah Mada Prof. Soedomo dan dilakukan perawatan *splinting* untuk gigi geligi depan yang masih bisa dipertahankan. Sebelumnya pasien belum pernah melakukan pembersihan karang gigi. Berdasarkan anamnesa, pasien merasa hal ini hanya dialami olehnya, tidak ada anggota keluarga lain yang mengalami hal yang sama.

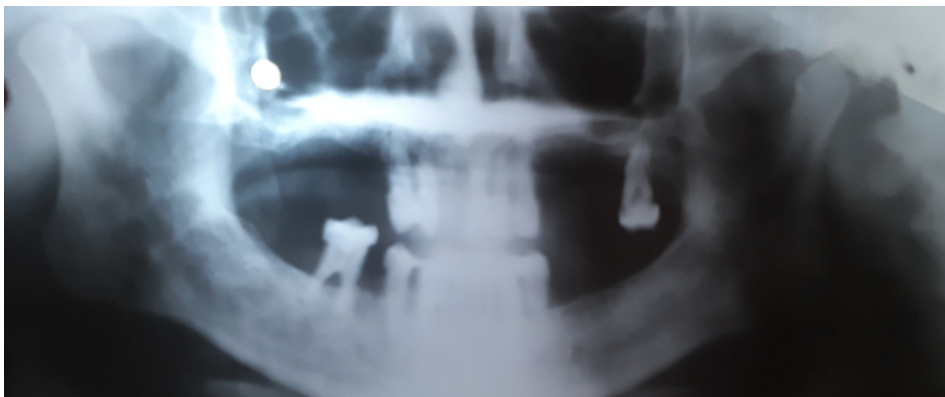
Diagnosis dan etiologi. Pada pemeriksaan ekstra oral tidak ditemukan adanya kelainan (Gambar 1). Pada pemeriksaan intraoral didapatkan gigi 14, 15, 16, 18, 21, 24, 25, 26, 27, 28, 35, 36, 45, 46, 47, 48 telah hilang dan gigi geligi anterior RA dan RB telah dilakukan *splinting*. Pada pemeriksaan didapatkan gigi 17 dan 36 mengalami kegoyangan derajat 3. Terdapat resesi gingiva pada gigi 31,32,33,41,42,43 (Gambar 2). Pada gambaran radiografi didapatkan gambaran penurunan tulang alveolar pada sekeliling akar gigi 17 dan 36 hingga mencapai 2/3 panjang akar, dengan diagnosa periodontitis kronis (Gambar 3). Klasifikasi *Kennedy* untuk rahang atas termasuk *Kennedy* Kelas I dan untuk *Applegate Kennedy* : Klas I modifikasi 1A. Untuk rahang bawah, klasifikasi *Kennedy* kelas 1.



Gambar 1. Tampak depan dan tampak samping ekstra oral pasien



Gambar 2. Keadaan rahang atas dan bawah intra oral pasien

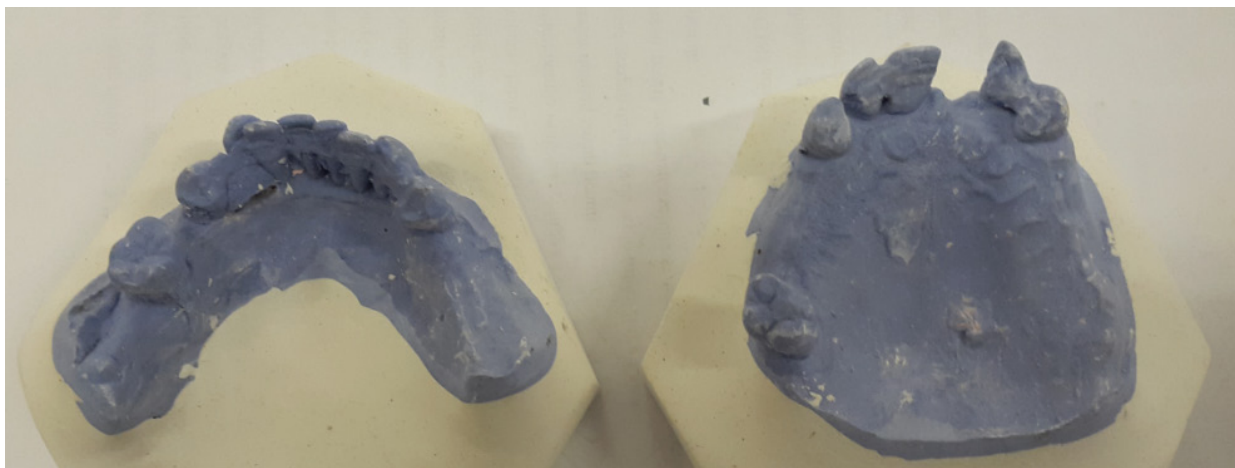


Gambar 3. Terdapat gambaran periodontitis pada gigi 17 dan 36 pada pemeriksaan radiografik

Penyebab primer dari penyakit periodontal adalah iritasi bakteri. Bakteri mulut terkolonisasi pada leher gingiva untuk membentuk plak pada keadaan tidak ada kebersihan mulut yang efektif. Pada pasien ini, dikarenakan adanya tumpukan plak dan kurangnya pemahaman pasien mengenai pentingnya kebersihan gigi dan mulut. Plak sebagai faktor primer ini diperparah dengan faktor sekunder yang ada, seperti maloklusi karena tidak digantinya gigi yang hilang, kebiasaan pasien merokok dan bernafas lewat mulut. Setelah rencana perawatan dibuat dan dilakukan diskusi dengan pasien, disetujui untuk pembuatan gigi tiruan sebagian lepasan rahang atas dan bawah dengan *immediate* gigi 17 dan 36. Prognosis dari pembuatan gigi tiruan pasien ini termasuk baik, hal ini dikarenakan pasien kooperatif.

Perawatan dan hasil. Perawatan yang akan dilakukan pada pasien ini adalah pembuatan gigi tiruan sebagian lepasan rahang atas dan bawah

dengan *immediate* gigi 17 dan 36. Perawatan diambil berdasarkan anamnesis dan pemeriksaan awal meliputi pemeriksaan ekstraoral, intraoral dan radiografi. Untuk menunjang perawatan yang akan dilakukan, sebelumnya dilakukan perawatan pendahuluan. Perawatan pendahuluan pertama adalah merujuk pasien ke periodonsia untuk melakukan kontrol *splinting* pada gigi anterior rahang atas dan bawah. Selain itu dilakukan perawatan pembersihan karang gigi untuk rahang atas dan bawah. Setelah itu, pasien dirujuk ke spesialis konservasi gigi untuk melakukan penumpatan menggunakan semen ionomer kaca pada gigi 31,32,33,41,42,43. Perawatan pendahuluan yang terakhir adalah merujuk pasien ke spesialis penyakit dalam untuk mengetahui ada tidaknya kelainan sistemik. Setelah perawatan pendahuluan selesai dilakukan pembuatan model studi dengan bahan cetak *irreversible hydrocolloid*. Kemudian cetakan di cor dengan *dental stone* tipe III (Gambar 4).



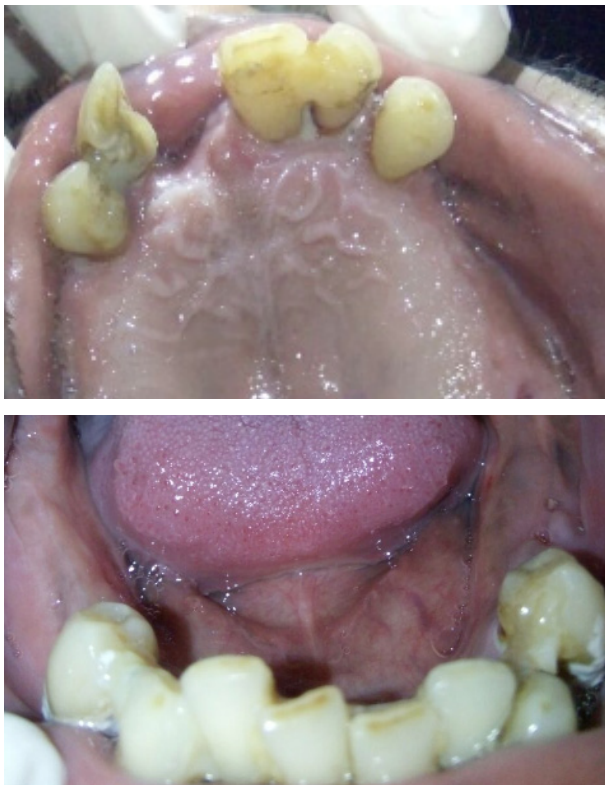
Gambar 4. Cetakan model studi rahang atas dan rahang bawah

Pembuatan model kerja dengan bahan cetak *irreversible hydrocolloid*. Kemudian cetakan di cor dengan *dental stone* tipe III. Dari model kerja, kita lakukan pembuatan *base plate* permanen untuk rahang atas dan bawah. Setelah di *try-in* kan pada pasien dan tepat, *bite rim* untuk rahang atas dan bawah dibuat. Pengukuran dimensi vertikal menggunakan metode Willis, dengan cara mengukur jarak pupil dan sudut mulut dengan jarak hidung dan dagu untuk mendapatkan keadaan sentrik oklusi. Setelah didapatkan relasi sentrik, dilakukan pencetakan dengan ketentuan *base plate* rahang atas dan rahang bawah ikut pada hasil cetakan. Hasil cetakan diisi dengan *stone gips*. Pemasangan pada artikulator / *mounting articulator* dan dilanjutkan pemasangan anasir gigi.

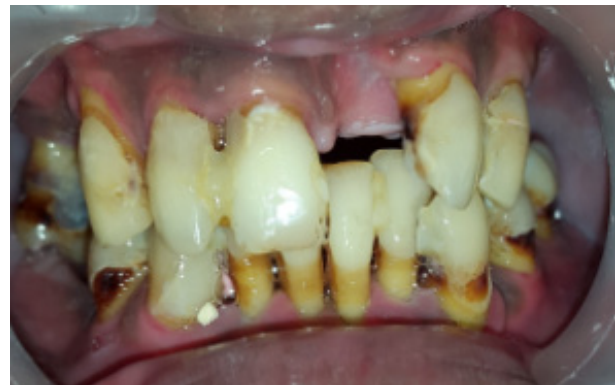Try in gigi tiruan, pengecekan terhadap oklusi, retensi dan stabilisasi serta dimensi vertikal, pengecekan kembali warna gigi, serta faktor estetis lainnya. Setelah itu dilakukan peradiran pada model gigi rahang atas untuk gigi 17, rahang bawah gigi 36 yang akan dilakukan perawatan gigi tiruan *immediate*, dengan ketentuan kedalaman 5 mm pada bagian labial dan 3 mm pada bagian palatalnya. Pemasangan gigi tiruan 17,36 dilanjutkan dengan *processing* akrilik di laboratorium. Persiapan alat dan bahan untuk pencabutan, apabila sudah siap dilakukan pencabutan gigi 17 dan 36. Luka bekas pencabutan diirigasi dengan larutan betadine,

kemudian pemasangan gigi tiruan sebagian *immediate* yang telah disterilkan dengan rivanol.

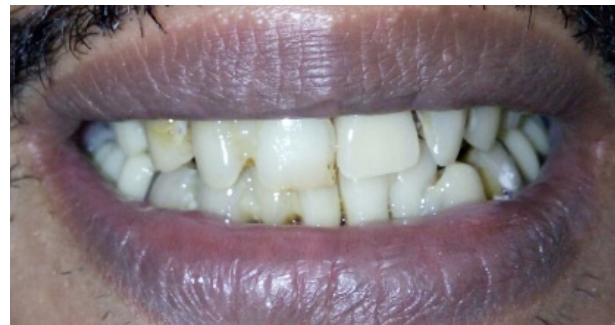Hasil perawatan gigi tiruan sebagian lepasan *immediate* saat insersi adalah retensi, stabilisasi dan oklusi baik. Pasien diberi obat antibiotik dan analgetik. Instruksi untuk pasien: pasien tidak melepas gigi tiruan selama 24 jam, dilarang dipakai untuk makanan yang keras dan lengket, dilarang makan makanan yang panas supaya tidak terjadi perdarahan, bila dalam 24 jam terjadi perdarahan yang tidak berhenti segera periksa ke dokter, dilarang kumur keras-keras supaya tidak melepas kebekuan darah, menjaga kebersihan gigi dan mulut, jika sakit minum analgetik dan kontrol 1 hari berikutnya. Kontrol pertama, 24 jam pasca insersi. Pada pemeriksaan subjektif tidak ada keluhan rasa sakit atau tertekan maupun longgar pada waktu protesa dipakai. Pada pemeriksaan objektif tidak ada pendarahan pada luka bekas pencabutan, tidak terdapat iritasi pada jaringan mukosa dibawah gigi tiruan, oklusi baik, pengucapan huruf dan berbicara jelas. Kontrol kedua, 1 minggu setelah kontrol pertama. Pada pemeriksaan subjektif tidak ada keluhan dan pasien merasa puas dan nyaman karena fungsi pengunyahan telah kembali. Pada pemeriksaan objektif, luka bekas pencabutan telah menutup dengan baik (Gambar 5 dan 6), tidak ada iritasi pada jaringan mukosa, oklusi dan fonetik baik.



Gambar 5. Intra oral saat kontrol kedua



(A)



(B)

Gambar 6. (A) Sebelum pemakaian gigi tiruan, (B) Sesudah penggunaan gigi tiruan

PEMBAHASAN

Gigi tiruan sebagian lepasan *immediate* telah menjadi kebutuhan untuk mencegah kesulitan pengunyahan, kecemasan, dan estetika bagi banyak orang.⁶ Pada kasus ini, pasien ingin dibuatkan gigi tiruan yang nyaman untuk pengunyahan dan baik secara estetik. Pasien tidak ingin ada periode edentulous setelah pencabutan giginya. Persiapan pembuatan gigi tiruan *immediate* yang dilakukan sebelum pencabutan gigi sangat membantu mengurangi masalah yang dapat terjadi saat insersi gigi tiruan *immediate*.⁸ Pada kasus ini, pasien datang dalam keadaan banyak gigi yang hilang. Gigi yang tersisa di rahang atas adalah 11, 12, 13, 22 dan 23, sedangkan pada rahang bawah yang tersisa adalah gigi 44, 43, 42, 41, 31, 32, 33, 34. Gigi yang tersisa telah dilakukan perawatan *splinting* sekitar 1 tahun yang lalu, dengan diagnosa periodontitis kronis. Gigi-gigi 17 dan 36 sudah goyah derajat 3. Rahang atas memiliki klasifikasi *Kennedy* kelas 1 modifikasi 1 dan *aplegate Kennedy* kelas 1 dengan modifikasi 1A. Rahang bawah memiliki klasifikasi *Kennedy* kelas 1.

Pada rahang atas, *direct retainer* menggunakan cengkeram C, pada gigi 13, 23 sehingga akan cukup retentif. *Indirect retainer* yang digunakan berupa peninggian plat akrilik setinggi singulum gigi 11,12, 22 dan 23. Konektor pada kasus ini menggunakan basis plat akrilik dengan desain bilateral. Pada rahang bawah, *direct retainer* menggunakan cengkeram C dengan sandaran oklusal pada gigi 34, 44 sehingga akan cukup retentif. *Indirect retainer* yang digunakan berupa peninggian plat akrilik setinggi singulum gigi 31, 32, 33, 41, 42 dan 43. Konektor pada kasus ini menggunakan basis plat akrilik dengan desain bilateral dengan perluasan basis ke distal. Warna gigi memakai warna A 3,5 yang sesuai dengan warna gigi asli yang masih ada.

Pada waktu insersi gigi tiruan sebagian lepasan *immediate*, didapatkan hasil retensi dan stabilitas yang baik. Hasil tersebut dapat diperoleh karena pemilihan desain yang tepat meliputi : penentuan sadel, menentukan dukungan, penahan yang dipakai dan konektor yang tepat. Hal ini sesuai dengan Gunadi yang menyatakan bahwa

desain gigi tiruan yang tepat akan meningkatkan keberhasilan perawatan gigi tiruan.¹¹ Oklusi gigi tiruan *immediate* yang diinsersikan juga tidak menimbulkan traumatik oklusi. Relasi sentrik yang tepat juga sangat berpengaruh pada keberhasilan dari gigi tiruan *immediate*.¹²

Gigi tiruan sebagian lepasan *immediate* yang dibuat pada kasus ini menggunakan sayap pada bukal dikarenakan sayap dibutuhkan supaya gigi tiruan lebih stabil dan kesembuhan jaringan dapat dipercepat. Luka yang tertutup gigi tiruan dengan sayap dapat mempercepat karena proses hemostasis dapat berlangsung dengan lebih sedikit gangguan. Selain itu, gangguan mekanis yang dapat mengganggu penyembuhan seperti partikel makanan juga tidak dapat menyentuh luka.⁴ Instruksi pasca pencabutan harus diberikan pada pasien secara jelas, baik lisan maupun tulisan. Pasien diminta untuk datang kontrol keesokan harinya. Kontrol pertama, 24 jam pasca insersi. Pada pemeriksaan subjektif tidak ada keluhan rasa sakit atau tertekan maupun longgar pada waktu protesa dipakai. Pada pemeriksaan objektif tidak ada pendarahan pada luka bekas pencabutan, tidak terdapat iritasi pada jaringan mukosa di bawah gigi tiruan, oklusi baik, pengucapan huruf dan berbicara jelas. Kontrol kedua, 1 minggu setelah kontrol pertama. Pada pemeriksaan subjektif tidak ada keluhan dan pasien merasa puas dan nyaman karena fungsi pengunyahan telah kembali. Rasa nyaman yang dirasakan pasien sesuai dengan Gunadi yang menyatakan gigi tiruan *immediate* dapat meminimalkan trauma psikologis pasien karena pasien tidak perlu melewati fase edentulous.¹¹ Pada pemakaian gigi tiruan *immediate* perlu dilakukan kontrol setelah 3 bulan, mengingat luka bekas pencabutan sudah menutup dengan maksimal dan tulang alveolar mengalami resorpsi setelah pencabutan gigi sehingga mungkin perlu dilakukan *relining* atau pembuatan gigi tiruan baru.¹⁰

KESIMPULAN

Perawatan gigi tiruan sebagian lepasan *immediate* pada pasien dengan periodontitis kronis dapat mengembalikan efektifitas pengunyahan, estetik dan fonetik pasien segera setelah pencabutan gigi serta meningkatkan kenyamanan pasien.

DAFTAR PUSTAKA

1. Melok AW. Perbedaan kadar metalloproteinase-8 setelah scalling dan pemberian tetrasiklin pada penderita periodontitis kronis. JURN PDGI. 2009; 58(1): 1-6.
2. Carranza FA, Newman MG, Takei HH. Carranza's clinical periodontology. Philadelphia: WB Saunders. 10th ed. 2006; 99-607.
3. Todd JE, Lader D. Adult dental health 1988, united kingdom: social survey report SS1260. London: HMSO. 1991.
4. Basker RM, Davenport JC, Tomlin HR. Prosthetic treatment of Edentulous patient. 4th ed. BlackwellCo. 2002; 32-53.
5. Jonkman RE, van Waas MA, van't Hof MA, Kalk W. An analysis of satisfaction with complete immediate (over)denture. Journal of Dentistry. 1997; 25,107-11. doi: 10.1016/s0300-5712(96)00012-7.
6. Herman GL. Esthetics and emotional factors in immediate denture construction. Comped Contin EducDen. 1989; 10: 486-8.
7. Bhat V, Balaji SS. Immediate partial denture prothesis-a case report. Nitte University Journal of Health Science. 2013; 3(4): 120-24. doi: 10.1055/s-0040-1703717
8. Kristanti CA, Jubhari EH. Transisi gigi alami ke gigi tiruan. Makassar Dent J. 2016; 5(1):11-18. doi: 10.35856/mdj.v5i1.91.
9. Seals RR, Kuebker WA, Stewart KL. Immediate complete denture. Dental Clinic of North America. 1996; 40,151-673.
10. Wahyuningtyas E. Pengaruh kolagen gamat emas dan hidroksiapatit lokal sebagai bahan substitusi tulang terhadap jumlah osteoblas untuk perawatan gigi tiruan *immediate*: laporan penelitian dosen. Yogyakarta: FKG UGM. 2016.
11. Gunadi HA, dkk. Buku ajar ilmu geligi tiruan sebagian lepasan jilid 2. Hipokrates: Jakarta. 2013; 308-14,367.
12. Caputi Sergio et al. Immediate denture fabrication : a clinical report. Roma: Journal Ann Stomatol. 2013; 4(3-4): 273-7.