

Terapi non-bedah pada lesi nodular akibat iritasi kronis di rongga mulut

Shelly Lelyana

Bagian Ilmu Penyakit Mulut, Fakultas Kedokteran Gigi, Universitas Kristen Maranatha, Bandung, Jawa Barat, Indonesia
Jl Prof. Dr. drg. Soeria Soemantri, No 65, Bandung, Jawa Barat Indonesia; e-mail: shelly.lelyana@gmail.com

ABSTRAK

Pertumbuhan jaringan yang berlebihan dapat terjadi di rongga mulut sebagai respon terhadap iritasi kronis. Penyebab lesi ini dapat dikaitkan dengan iritasi lokal seperti plak, kalkulus, tepi tambalan yang berlebih, trauma oklusi, dan alat-alat dental. Iritasi kronis dapat menyebabkan inflamasi jaringan. *Fibrous hyperplasia (traumatic fibroma* atau fibroma iritasi) merupakan hasil akhir dari hiperplasia akibat inflamasi. Pengobatan konvensional kondisi fibroma iritasi adalah eksisi bedah yang seringkali membuat pasien takut. Makalah ini akan membahas dua kasus lesi nodular akibat iritasi kronis yang diberi terapi non-bedah. Diagnosa klinis dari kedua kasus ini adalah fibroma iritasi. Penggunaan anti-inflamasi topikal dan menghilangkan sumber iritasi ternyata dapat mengurangi ukuran lesi. Kesimpulan studi kasus ini adalah lesi nodular akibat iritasi kronis dapat diatasi dengan terapi non-bedah.

Kata kunci: iritasi; lesi nodular; terapi non-bedah

ABSTRACT: *Non-surgical therapy of a nodular lesion caused by chronic irritation in the oral cavity. Reactive overgrowths occur in response to irritation in the oral cavity. The etiology for this lesion is local irritants such as plaque, calculus, overhanging margin of a restoration, traumatic occlusion, and dental appliances. Chronic irritations promote tissue inflammation. Fibrous hyperplasia (traumatic fibroma or irritation fibroma) is the end product of an inflammatory hyperplastic lesion. The conventional treatment of this condition is a surgical excision that is scary for some patients. We report two cases of nodular lesions due to chronic irritation that was treated with a non-surgical therapy. The clinical diagnosis of these cases are irritation fibroma. An administration of topical anti-inflammatory and reducing the source of irritation decreased the size of the lesion in both cases. We conclude the non-surgical therapy is potential in the management of a nodular lesions due to a chronic irritation.*

Keywords: *irritation; nodular lesion; non-surgical therapy*

PENDAHULUAN

Fungsi mastikasi rongga mulut merupakan suatu proses interaksi yang rumit antara gigi, rahang, bibir, pipi dan lidah. Dalam proses tersebut kadang tidak berjalan semestinya sehingga jaringan lunak seperti lidah atau pipi tergigit secara kronis. Pertumbuhan jaringan yang berlebih dapat terjadi di rongga mulut sebagai respon terhadap iritasi kronis.

Fibroma iritasi adalah salah satu lesi jinak yang paling sering terjadi di rongga mulut dan disebabkan oleh hiperplasia sel akibat iritasi kronis. Lesi ini bukanlah suatu keganasan seperti yang terlihat dari nama fibromanya.¹ Secara khas fibroma iritasi tampak sebagai papula yang tumbuh lambat, berbatas jelas, serta berwarna merah muda pucat yang lama kelamaan membesar dan membentuk

nodular. Lesi fibroma iritasi berbentuk bulat dengan permukaan licin, simetris, keras dan tidak sakit saat dipalpasi. Lesi ini dapat muncul di seluruh jaringan lunak, termasuk mukosa pipi, mukosa bibir, gusi atau lidah.^{2,3,4} Fibroma iritasi dapat muncul di mana saja dalam rongga mulut namun lokasi tersering adalah pada mukosa bukal di sepanjang garis gigitan (*bite line*). Prevalensi fibroma iritasi sebesar 66% terjadi pada wanita dekade ke-4 sampai dekade ke-6 dan jarang terjadi selama dekade pertama.⁵ Penatalaksanaan terbaik pada kasus fibroma yaitu dilakukan perawatan dengan menghilangkan sumber iritasi diikuti dengan eksisi bedah. Tingkat rekurensi pada kondisi ini sangat jarang terjadi apabila dilakukan perawatan dengan baik dan tepat.⁴

Rasa takut merupakan suatu luapan emosi individu terhadap adanya perasaan bahaya atau ancaman. Penelitian di Poliklinik Gigi Puskesmas Bahu, Kecamatan Malalayang, Kota Manado menyatakan bahwa tingkat kecemasan pasien pada tindakan bedah seperti pencabutan gigi berdasarkan penilaian Hamilton Anxiety Scale adalah 43,6% dari total 62 subjek penelitian.⁶ Rasa takut terhadap perawatan gigi merupakan hambatan bagi klinisi untuk memberikan terapi pada kasus-kasus yang membutuhkan prosedur pembedahan dalam penegakan diagnosis dan terapi lesi di rongga mulut. Pada saat merencanakan suatu perawatan kasus, termasuk fibroma iritasi, klinisi perlu melakukan proses komunikasi, edukasi, dan informasi (KIE) dengan pasien sehingga terjalin kerjasama yang baik selama perawatan dilakukan.

Tujuan dari penulisan makalah ini adalah untuk membahas 2 (dua) kasus lesi nodular akibat iritasi kronis yang dirawat dengan terapi non-bedah. Tindakan non-bedah pada perawatan kasus ini dilakukan atas kesepakatan bersama karena pasien merasa ketakutan pada tindakan eksisi yang merupakan terapi pada kasus fibroma.

METODE

Pasien dengan lesi nodular di mukosa bukal kiri telah menyatakan bersedia jika kasus ini dipublikasikan untuk kepentingan ilmiah. Semua rencana perawatan dan perawatan dilaksanakan berdasarkan kesepakatan antara klinisi dan pasien. Pasien patuh terhadap semua perawatan yang telah direncanakan sehingga terapi non-bedah untuk menghilangkan lesi nodular di mukosa rongga mulut pada kasus ini dapat dikatakan berhasil dengan baik.

Seorang perempuan etnis sunda berusia 54 tahun datang ke Rumah Sakit Gigi dan Mulut (RSGM) Maranatha dengan keluhan adanya benjolan di pipi kiri sejak 6 (enam) bulan yang lalu. Pada anamnesis diketahui jika daerah tersebut sering tergigit dan sering menyebabkan terjadinya sariawan. Sariawan tersebut akan sembuh tanpa diberi pengobatan setelah beberapa waktu. Enam bulan yang lalu daerah tersebut tergigit kembali

sehingga menyebabkan rasa perih. Rasa perih hilang dalam beberapa hari, namun muncul benjolan yang sekarang terasa semakin membesar.

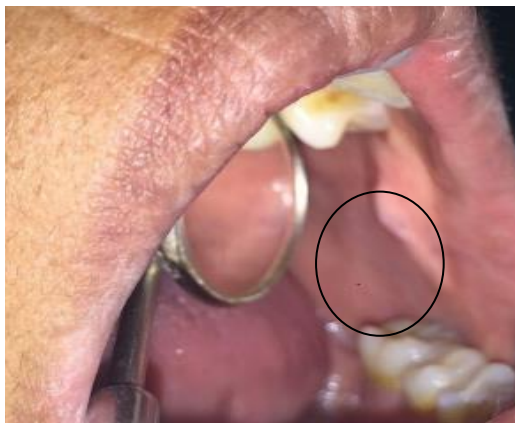Kondisi umum pasien baik dengan tekanan darah 120/60 mmHg dan nadi 65 kali/menit. Pada pemeriksaan ekstra oral, kelenjar getah bening sub-mandibular teraba, lunak, dan tidak sakit. Pada mukosa bukal kiri terlihat lesi nodular tunggal berwarna merah muda disertai bercak eritem dengan batas jelas dengan diameter kurang lebih 8 mm seperti yang terlihat pada Gambar 1. Konsistensi lesi nodular tersebut kenyal, dapat digerakan dari dasarnya, dan tidak sakit saat di palpasi. Diagnosis klinis ditetapkan sebagai fibroma iritasi pada area mukosa bukal kiri dengan rencana perawatan terapi bedah eksisi untuk penyembuhan lesi dan pemeriksaan patologis.

Pasien menolak dilakukan terapi bedah dengan alasan takut dan meminta agar dilakukan perawatan tanpa pembedahan. Setelah dilakukan proses Komunikasi, Informasi, dan Edukasi (KIE) maka disepakati jika rencana perawatan lesi nodular di mukosa bukal kiri pasien dilakukan secara non-bedah yaitu dengan *selective grinding* gigi 25 serta pemberian obat topikal *Triamcinolone Acetonide 0,1% in orabase* 3 kali sehari. Pasien diminta untuk bekerja sama dalam proses terapi non-bedah ini terutama dalam hal observasi lesi, dan penggunaan obat topikal di rumah.

Observasi lesi berikutnya dilakukan 7 (tujuh) hari setelah kunjungan pertama. Pasien merasa benjolan di pipi kiri mengecil. Pada pemeriksaan intra oral terlihat ukuran diameter lesi berkurang menjadi kurang lebih 5 mm. Lesi terlihat seperti pada Gambar 2A dan terdapat daerah eritem di tepi lesi nodular dengan diameter 2 mm. Lesi terasa lebih lunak dibanding kunjungan pertama dan tidak terasa sakit saat dilakukan palpasi. Penggunaan *Triamcinolone Acetonide 0,1% in orabase* sehari 3 kali dilanjutkan untuk pemakaian 14 hari kemudian. Pada kunjungan berikutnya, pasien mengaku benjolannya sudah tidak terasa lagi. Pada saat dilakukan pemeriksaan intra oral, tidak terlihat lesi nodular pada mukosa bukal kiri seperti terlihat pada Gambar 2B. Penggunaan anti-inflamasi dihentikan setelah mukosa bukal kiri pasien terlihat membaik.

Seorang pasien laki-laki etnis sunda berusia 19 tahun datang ke RSGM Maranatha dengan keluhan pipi bagian kiri depan sering kali tergigit saat bicara atau makan. Pasien merasa tiba-tiba terdapat benjolan di pipi yang tidak terasa sakit saat tersentuh sejak 3 tahun yang lalu. Tonjolan tersebut membesar sehingga semakin sering tergigit. Kondisi umum pasien baik dengan tekanan darah 120/80 mmHg dan tidak ada riwayat penyakit sistemik. Pada pemeriksaan ekstra oral tidak ditemukan adanya kelainan. Pada pemeriksaan intra oral terlihat lesi nodular tunggal pada regio mukosa labial yang bersentuhan dengan gigi 24 dan 34. Lesi berdiameter 5 mm berbentuk bulat dengan dasar yang tidak dapat digerakan dan berwarna merah muda disertai daerah eritem seperti terlihat pada Gambar 3.

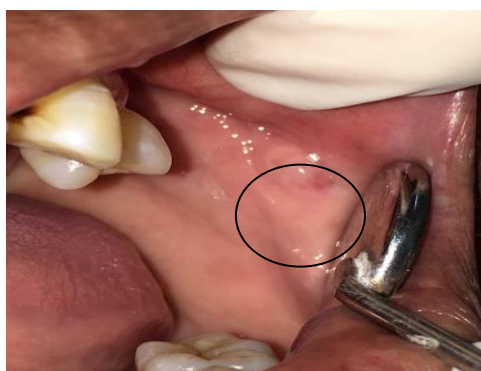Diagnosis klinis kasus ini adalah fibroma iritasi pada area mukosa bukal kiri dengan rencana



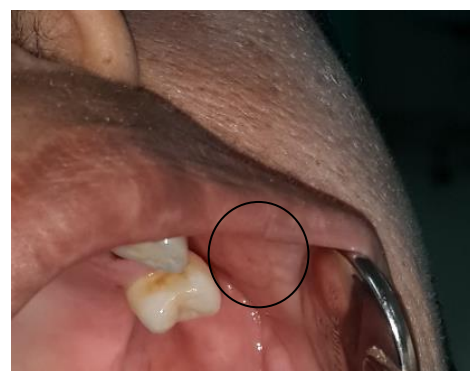Gambar 1. Lesi nodular di mukosa bukal kiri pada kunjungan pertama

perawatan *selective grinding* 24 dan 34 dan bedah eksisi. Pasien merasa keberatan dengan terapi bedah yang direncanakan. Pasien tetap menolak perawatan bedah eksisi walaupun telah diberikan edukasi bahwa tindakan bedah dilakukan untuk memastikan diagnosa selain untuk menghilangkan lesi nodular di pipi kiri pasien. Setelah melalui proses KIE maka disepakati jika perawatan lesi nodular dilakukan secara non-bedah yaitu dengan pemberian obat anti-inflamasi topikal. Jika setelah dilakukan observasi 1 (satu) bulan lesi tidak mengecil, maka akan dilakukan terapi bedah. Pasien diinstruksikan untuk menggunakan *topical coating agent* berbentuk gel yang mengandung natrium hyaluronat dan *Aloe vera* selama 3 sampai 4 kali sehari.

Observasi lesi berikutnya dilakukan 7 (tujuh) hari setelah kunjungan pertama dan pasien merasa benjolan di pipi kiri mengecil. Pada pemeriksaan intra oral terlihat ukuran lesi mengecil dengan diameter 4 mm seperti pada Gambar 4 (A). Penggunaan *topical coating agent* yang mengandung natrium hyaluronate dan *Aloe vera* sehari 3 kali dilanjutkan untuk pemakaian 14 hari berikutnya. Pada observasi selanjutnya pasien merasa benjolan di pipi kirinya menghilang dan sudah tidak pernah tergigit. Pemeriksaan intra oral terlihat ukuran lesi mengecil menjadi 1 mm dan semakin mendatar seperti pada Gambar 4 (B). Penggunaan anti-inflamasi dilanjutkan hingga tidak terlihat tanda-tanda inflamasi pada mukosa bukal kiri pasien.

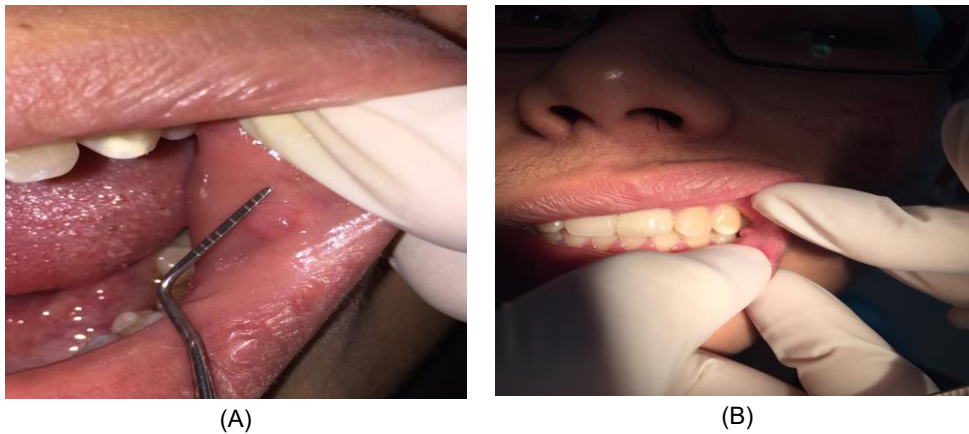


(A)

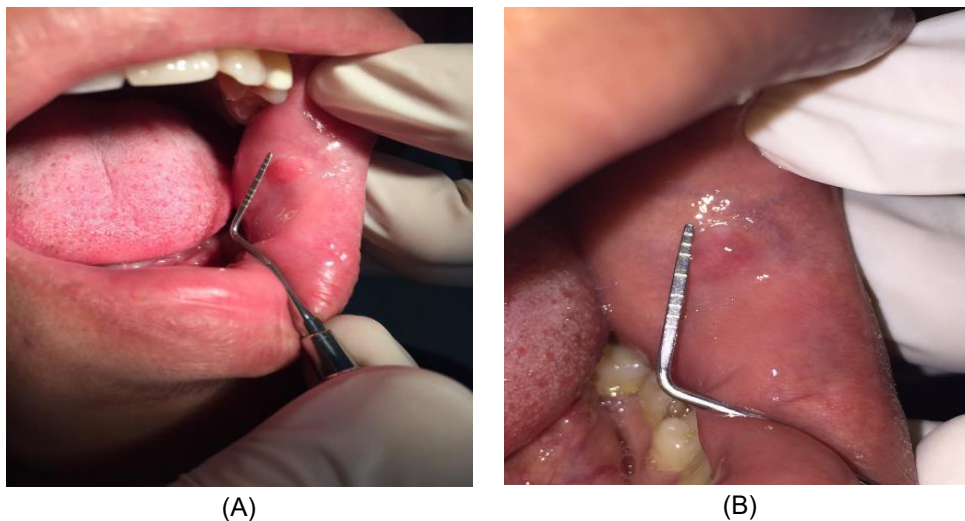


(B)

Gambar 2. (A) Lesi nodular kasus pertama mengecil saat observasi pertama (B) Observasi akhir area pipi kiri



Gambar 3. (A) dan (B) Kondisi intra oral pasien kedua terlihat lesi nodular pada mukosa bukal kiri



Gambar 4. (A) Lesi nodular kasus kedua mengecil saat observasi pertama dan pada (B) observasi terakhir.

PEMBAHASAN

Lesi reaktif di jaringan mukosa mulut umum terjadi dan dapat menyebabkan dilema pada seorang klinisi saat menegakkan diagnosis. Identifikasi setiap lesi hiperplasia diperlukan saat evaluasi pasien sehingga beberapa diagnosis banding harus ditentukan dan dimasukkan dalam rencana perawatan kasus. Pemeriksaan histopatologis diperlukan untuk penegakan diagnosis yang tepat pada lesi hiperplasia.⁷ Diagnosa pasti dari kedua kasus ini tidak dapat ditegakkan karena pasien menolak dilakukan pemeriksaan histopatologis. Rencana perawatan dan pemberian perawatan didasarkan pada diagnosa klinis yaitu fibroma iritasi.

Fibroma iritasi atau *traumatic fibroma* merupakan suatu respon submukosa terhadap trauma dari gigi atau protesa gigi yang umum terjadi dan pertama kali dilaporkan pada tahun 1846 sebagai *fibrous polyp* dan *polypus*.⁸ *Polypus* ditemukan pada 1,2% orang dewasa dan secara klinis terlihat sebagai suatu massa yang umum dibiopsi. Lesi ini dikenal juga dengan istilah fibroma iritasi, *traumatic fibroma*, *peripheral fibroma*, *focal fibrous hyperplasia*, *inflammatory fibrous hyperplasia*, *fibrous nodule* atau *fibro-epithelial polyp*.⁹ Dari semua istilah itu, fibroma iritasi adalah terminologi yang paling umum digunakan.⁵ Ketika dibutuhkan perawatan, hanya ada satu pilihan yaitu eksisi bedah fibroma dengan tepi yang terbatas.

Prognosis dari kasus fibroma iritasi biasanya baik dan rekurensi terjadi ketika sumber iritasi tidak dihilangkan. Hal ini menyebabkan pentingnya menangani sumber iritasi.¹⁰

Fibroma dapat terjadi pada setiap bagian dalam rongga mulut namun seringkali ditemukan di mukosa bukal sejajar dengan bidang oklusi antara gigi-gigi rahang atas dan rahang bawah. Lesi berbentuk bulat hingga ovoid, tidak menyebabkan keluhan sakit dengan permukaan yang halus dan lunak, berdiameter antara 1 - 2 cm. Fibroma seringkali terlihat pada usia dewasa namun dapat terjadi pada semua usia dan jenis kelamin.¹¹ Kadang-kadang permukaan lesi disertai leukoplakia, kasar, atau berulserasi. Dasar lesi biasanya tidak bertangkai.² Sebagian besar merupakan lesi yang kecil sehingga jarang berukuran lebih dari 1 cm.¹² Pada kedua kasus ditemukan lesi yang serupa di mukosa bukal kiri dengan tanda klinis seperti fibroma. Secara klinis lesi nodular pada kedua kasus ini berukuran kurang dari 1 cm, berbentuk bulat dengan konsistensi lunak, dan tidak sakit saat ditekan. Lesi pada kedua kasus tidak bertangkai dan disertai sedikit daerah eritem. Diagnosa klinis berdasarkan anamnesa dan pemeriksaan lesi pada mukosa bukal kiri kedua pasien adalah fibroma iritasi.

Fibroma iritasi tidak memiliki potensi keganasan dan rekurensi kecuali jika gagal mengurangi atau menghilangkan faktor iritasi kronis yang terlibat.¹² Lesi ini meskipun jinak namun menyebabkan ketakutan yang berlebih dari pasien akan terjadinya keganasan. Pada kedua pasien kasus ini rasa takut akan keganasan dan pembedahan menyebabkan kesepakatan penatalaksanaan non-bedah dilakukan terlebih dahulu.

Pasien pada kedua kasus mengaku jika daerah mukosa bukal kiri seringkali tergigit. Hasil pemeriksaan intra oral ditemukan jika beberapa gigi terasa tajam saat palpasi sehingga *selective grinding* perlu dilakukan pada kedua kasus ini. Pada kasus pertama dilakukan *selective grinding* di gigi 25 sedangkan pada kasus kedua pada gigi 24 dan 34. *Selective grinding* dilakukan untuk mengurangi ketajaman dari gigi yang menyebabkan iritasi kronis di mukosa bukal kiri pasien.

Penatalaksanaan terbaik pada kasus fibroma iritasi adalah menghilangkan faktor penyebab iritasi yang pada kasus ini diduga akibat gigitan kronis gigi yang tajam.

Fibroma merupakan tumor jinak paling umum terjadi di rongga mulut dan seringkali memperlihatkan reaksi berlebih dari jaringan fibroma (hiperplasia) sebagai akibat dari trauma atau iritasi lokal. Hiperplasia merupakan suatu proses yang *self limiting* dan berbeda dengan neoplasma karena akan berkurang setelah stimulus dihilangkan. Jaringan neoplastik kadang mirip dengan jaringan hiperplastik namun tidak dapat mengecil kembali sehingga dapat dikatakan jika neoplasma dapat juga terjadi sebagai akibat dari iritasi kronis.¹³ Pada hiperplasia akibat inflamasi terjadi peningkatan ukuran suatu organ atau jaringan akibat dari peningkatan jumlah sel sebagai respon lokal jaringan terhadap iritasi. Iritasi trauma meliputi kalkulus, tepi restorasi atau alat yang berlebih, benda asing, gigitan kronis, tepi karies, dan tulang yang tajam. *Fibrous hyperplasia* (*traumatic fibroma* atau fibroma iritasi) merupakan hasil akhir dari hiperplasia akibat inflamasi.¹⁴

Pemberian anti-inflamasi topikal dilakukan karena pada kedua kasus terlihat adanya tanda inflamasi yaitu daerah eritema di sekitar lesi. Pada kasus pertama diberikan *Triamcinolone Acetonide in orabase* 0,1% sehari 3 – 4 kali sesudah makan. Pasien diinstruksikan untuk tidak makan dan minum selama 1 jam setelah mengoleskan obat pada lesi. Penggunaan *Triamcinolone Acetonide* 0,1% *in orabase* selama kurang lebih 21 hari menyebabkan hilangnya inflamasi pada lesi kasus pertama.

Triamcinolone Acetonide 0,1% termasuk ke dalam golongan kortikosteroid *upper mid-strength potent*.¹⁵ Kortikosteroid merupakan anti-inflamasi yang identik dengan kortisol yang merupakan hormon steroid alami pada manusia yang disintesis dan disekresi oleh korteks adrenal. Efek anti-inflamasi kortikosteroid mempengaruhi berbagai sel imunokompeten seperti sel T, makrofag, sel dendritik, eosinofil, neutrofil, dan sel mast, yaitu dengan menghambat respons inflamasi dan menyebabkan apoptosis berbagai sel tersebut.¹⁶ Penggunaan *Triamcinolone Acetonide in orabase*

0,1% pada kasus pertama bertujuan mengurangi respons inflamasi dari iritasi kronis sehingga lesi nodular di mukosa bukal kiri pasien pertama mengalami pengurangan ukuran dan pasien merasa benjolan yang dikeluhkan menghilang.

Pada kasus kedua diberikan *topical coating agent* selama 21 hari dengan hasil yang memuaskan karena ukuran lesi berkurang dari diameter 5 mm menjadi kurang dari 1 mm. *Topical coating agent* digunakan untuk melindungi lesi dari gesekan pada saat berfungsi. *Topical coating agent* yang digunakan pada kasus ini beredar luas di pasaran dan mengandung natrium hyaluronat dan *Aloe vera*. Asam hyaluronat dan *Aloe vera* dapat membantu penyembuhan jaringan yang mengalami inflamasi.

Aloe vera mengandung enzim, asam amino, mineral, vitamin, polisakarida, dan komponen lain yang sangat bermanfaat bagi kesehatan. Zat aktif yang dikandung *Aloe vera* berkhasiat sebagai anti-inflamasi, anti-jamur, anti-bakteri, dan membantu proses regenerasi sel. Acemannan, tanin, flavonoid, saponin, dan terpenoid adalah beberapa zat aktif yang dikandung oleh *Aloe vera*.¹⁷⁻¹⁹ Flavonoid merupakan senyawa fenol yang mempunyai mekanisme merusak dinding sel sehingga mengakibatkan lisis. Senyawa ini dapat menghambat proses pembentukan dinding sel pada sel yang sedang tumbuh, mengubah permeabilitas membran sitoplasma yang menyebabkan kebocoran nutrisi dari dalam sel, dan mendenaturasi protein sel.²⁰ *Aloe vera* mengandung saponin yang berperan sebagai antiseptik. Saponin merupakan senyawa alkaloid, dan alkaloid merupakan senyawa heterosiklik yang mengandung basa nitrogen. Senyawa alkaloid dapat merusak karena pada struktur dasar alkaloid terdapat zat-zat alkilasi yang akan bereaksi dengan basa purin dan pirimidin untuk memotong ikatan hidrogen DNA/RNA sehingga terjadi kerusakan sel.²¹ Penggunaan *topical coating agent* yang mengandung *Aloe vera* pada kasus ini mengurangi hiperplasia jaringan pada lesi nodular kasus kedua. Senyawa fenol pada *Aloe vera* merusak dinding sel dan menghambat proses pembentukan dinding sel pada jaringan di mukosa bukal kiri yang mengalami hiperplasia akibat iritasi kronis. Selain itu,

kandungan saponin dalam *Aloe vera* akan merusak sel di jaringan yang mengalami hiperplasia.

Asam hyaluronat dapat meningkatkan pembentukan jaringan baru dan mempercepat penyembuhan luka, proteksi jaringan di dalam rongga mulut, mencegah timbulnya pembengkakan pada jaringan yang mengalami inflamasi. Asam hyaluronat adalah polisakarida yang umum terdapat pada sebagian besar spesies dan ditemukan di banyak bagian dalam tubuh manusia, termasuk kulit dan jaringan lunak. Suatu review sistematis dan meta-analisis menunjukkan bahwa pemberian asam hyaluronat memberikan manfaat pada penyembuhan dari luka bakar, luka pembedahan, maupun luka kronis.²² Pada kasus kedua, penggunaan asam hyaluronat sebagai anti-inflamasi diharapkan mampu mengurangi hiperplasia sel akibat inflamasi pada mukosa bukal kiri pasien yang seringkali terkena iritasi. Asam hyaluronat memiliki efek anti-inflamasi sehingga mampu mengatasi inflamasi termasuk inflamasi kronis akibat iritasi seperti yang dialami pasien.

Pada kasus kedua pasien merasa lesi sudah menghilang namun dari pemeriksaan klinis masih terdapat lesi nodular berdiameter 1 mm sedangkan lesi kasus pertama yang berukuran lebih besar dapat hilang setelah 21 hari (3 minggu). *Selective grinding* untuk menghilangkan iritasi kronis dilakukan pada kedua kasus sehingga perbedaan penggunaan anti inflamasi diduga dapat menjadi alasan mengapa kondisi ini dapat terjadi. Pada kasus pertama digunakan anti-inflamasi yang lebih kuat dibanding kasus kedua sehingga pengurangan ukuran lesi dapat lebih cepat terjadi.

KESIMPULAN

Lesi nodular akibat iritasi kronis yang sering ditemui dalam rongga mulut merupakan hasil akhir dari hiperplasia akibat inflamasi. Lesi nodular akibat iritasi kronis dapat dirawat secara non-bedah dengan menghilangkan sumber iritasi kronis sekitar lesi serta penggunaan anti-inflamasi topikal. Keberhasilan terapi non-bedah untuk mengurangi ukuran lesi nodular akibat iritasi kronis pada kedua kasus ini terjadi karena kerjasama yang baik antara klinisi dan pasien.

UCAPAN TERIMAKASIH

Terimakasih kepada Rumah Sakit Gigi dan Mulut Maranatha yang memberikan fasilitas dalam studi kasus ini.

DAFTAR PUSTAKA

1. Langlais RP, Miller CS. Colour atlas of common oral disease. 1st ed. Philadelphia: Lea & Febiger; 1992. 79-80.
2. Bruch JM, Treister NS. Clinical oral medicine and pathology. 1st ed. NY: Humana Press; 2009. 22-23.
3. eversole Jr. clinical outline of oral pathology: diagnosis and treatment. 4th ed. USA: PMPH; 2011. 222-223.
4. Fragiskos. Oral surgery. 1st ed. Berlin: Springer; 2011. 283-285.
5. Regezi JA, Sciubba J. Oral pathology: clinical pathologic correlations. 2nd ed. Philadelphia: WB Saunders; 1997. 142-145, 195, 202-204.
6. Boky H, Mariati NW, Maryono J. Gambaran tingkat kecemasan pasien dewasa terhadap tindakan pencabutan gigi di puskesmas Bahu kecamatan Malalayang kota Manado. Unsrat. 2013.
7. Anjali S, Manoj V, Neelkanth P, Suresh KS. Traumatic fibroma-a saga of reaction against irritation. Dental Impact. 2012; 4(1).
8. Alam MN, Chandrasekaran SC, Valiathan M. Fibroma of the gingiva: a case report of a 20 year old lesion. Int Journal of Contemporary Dentistry. 2010; 1: 107-119.
9. Toida M, Murakami T, Kato K, Kusunoki Y, Yasuda S, Fujitsuka H, Ichihara H, Watanabe F, Shimokawa K, Tatematsu N. Irritation fibroma of the oral mucosa: A clinicopathological study of 129 lesions in 124 cases. Oral Med Pathol. 2001; 6: 91-94.
10. Barker DS, Lucas RB. Localized fibrous overgrowth of the oral mucosa. *Br J Oral Surg*. 1967; 5: 86-92.
11. Abhay PK, Rajshri AK, Tushar SS. Focal fibrous overgrowth: a case series and review of literature. Contempt Clin Dent. 2010; 1(4): 271-274.
12. Greenberg MS, Glick M, Ship JA, Burket's Oral Medicine. 11th ed. Ontario; BC Decker Inc; 2008. 131-132
13. Shafer WG, Hine MK, Levy BM. A textbook of oral pathology. 6th ed. Philadelphia: WB Saunders; 2009. 126-127.
14. Wood NK, Goaz PW. Differential diagnosis of oral and maxillofacial lesions. 5th ed. Missouri: Mosby; 2006. 136-138
15. Ference JD, Last AR. Choosing topical corticosteroids. Am Fam. Physician. 2009; 79(2): 135-40.
16. Smoak KA, Cidlowski JA. Glucocorticoid signaling in health and disease. The hypothalamus-pituitary-adrenal axis. 2008; 33-53
17. Singh P, Rani B, Maheshwari R, Chauhan AK. Diverse therapeutic applications of *Aloe vera*. Journal of advanced scientific research. 2011; 2(4): 04-11
18. Ahmadi A. Potential prevention: *Aloe Vera* mouthwash may reduce radiation-induced Oral mucositis in Head and Neck Cancer Patients. Chinese Journal of Integrative Medicine. 2012; 18(8): 635-640.
19. Khaing TA. Evaluation of the antifungal and antioxidant activities of the leaf extract of *Aloe vera (Aloe barbadensis Miller)*. World Academy of Science, Engineering, and Technology. 2011; 51: 609-11.
20. Peoloengan M, Chairul, Komala I, Salmah S, Susan MN. Aktivitas antimikroba dan fitokimia beberapa tanaman obat. Diunduh dari http://bbalitvet.litbang.deptan.go.id/eng/attachments/247_46.pdf pada tanggal 15 Februari 2014
21. Ozlem, Ustundag, Mazza G. Saponin: properties, application, and processing. Crit Rev Food Sci. 2007; 47 (3); 231-258.
22. Voigt J, Driver VR. Hyaluronic acid derivatives and their healing effect on burns, epithelial surgical wounds, and chronic wounds: A systematic review and meta-analysis of randomized controlled trials. Wound Repair Regen. 2012; 20 (3): 317-331.