

## STUDI KASUS

# Manajemen kasus epulis granulosomatoso pada rahang atas anterior

Christianie✉

RSUD Dr. Moewardi Surakarta, Jawa Tengah, Indonesia

Jl Kolonel Sutarto No 132, Surakarta, Jawa Tengah, Indonesia; \* koresponden: [anieperiosolo@gmail.com](mailto:anieperiosolo@gmail.com)

---

### ABSTRAK

Epulis adalah tumor jinak yang tumbuh pada jaringan lunak gingiva. Salah satu jenisnya, epulis granulosomatoso, sering berkembang di area bekas pencabutan gigi yang kebersihannya tidak terjaga. Studi kasus ini bertujuan untuk membahas kasus seorang pria dewasa yang datang dengan keluhan adanya benjolan kehitaman pada gusi sekitar gigi depannya, disertai beberapa gigi goyah dan bau mulut. Penatalaksanaan awal meliputi scaling, root planing, serta kontrol kebersihan mulut. Pasien juga dirujuk untuk pemeriksaan radiografi panoramik. Berdasarkan hasil rontgen, beberapa gigi yang sudah tidak dapat dipertahankan dilakukan ekstraksi. Setelah kondisi rongga mulut bersih dan kebersihan mulut pasien terkontrol, dilakukan ekskavasi epulis menggunakan pisau bedah nomor 15c dan kuretase pada area yang terlibat hingga bersih, kemudian dilakukan penjahitan. Jaringan hasil ekskavasi dikirim ke laboratorium Patologi Klinik untuk analisis lebih lanjut. Dari studi kasus ini dapat disimpulkan bahwa perawatan epulis granulosomatoso dapat berhasil dengan ekskavasi menyeluruh dan pembersihan jaringan sekitar menggunakan kuretase.

**Kata kunci:** ekskavasi; epulis granulosomatoso

**ABSTRACT: Case Management of Epulis Granulosomatoso in the Anterior Maxilla.** Epulis refers to a benign neoplasm that arises from the soft tissues of the gingiva. Epulis granulosomatoso is a distinct variant, often developing within the alveolar socket post-extraction, especially in cases of inadequate oral hygiene. In this case, an adult male presented with a dark-colored mass on the gingiva around the anterior teeth, accompanied by tooth mobility and halitosis. Initial treatment involved scaling and root planing, along with reinforcement of oral hygiene practices. A panoramic radiograph was performed, revealing multiple non-restorable teeth, which were subsequently extracted. Once the oral cavity was sufficiently sanitized and the patient demonstrated improved oral hygiene, an excision of the epulis was performed. The procedure involved the use of a number 15c scalpel and curettage of the affected area, ensuring complete removal of the lesion, followed by suturing. The excised tissue was sent to the Clinical Pathology Laboratory for further evaluation. This case suggests that successful management of epulis granulosomatoso can be achieved through meticulous excision of the lesion and thorough curettage of the surrounding tissue.

**Keywords:** excavation; epulis granulosomatoso

---

### PENDAHULUAN

Epulis adalah istilah umum yang digunakan untuk menggambarkan tumor jinak yang terbentuk pada jaringan gingiva. Lesi ini sering kali muncul sebagai respons terhadap trauma lokal, iritasi kronis, atau faktor lingkungan seperti akumulasi plak bakteri. Meskipun epulis bersifat jinak, keberadaannya di rongga mulut bisa mengganggu fungsi serta estetika, terutama bila ukurannya membesar.<sup>1</sup>

Berdasarkan manifestasi klinis dan asal jaringan, epulis terbagi menjadi beberapa jenis, seperti epulis fibromatoso, epulis kongenital, epulis gravidarum, epulis granulosomatoso, epulis

fissuratum, epulis *gigantocellularis*, dan granuloma piogenik. Masing-masing jenis epulis memiliki ciri klinis serta histologis yang berbeda dan penting pada penentuan diagnosis dan penanganannya.<sup>2</sup>

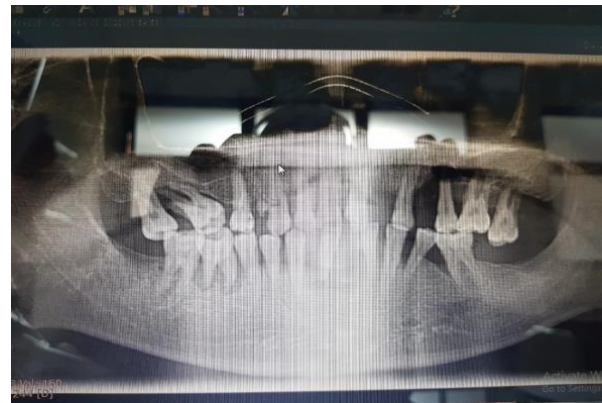Epulis granulosomatoso adalah salah satu varian yang jarang ditemukan, namun penting untuk diketahui dan ditangani pada praktik klinis karena jenis tumor ini umumnya muncul setelah pencabutan gigi. Epulis granulosomatoso sering kali berkembang di area bekas pencabutan atau di sela gigi yang berdekatan, terutama jika kebersihan oral kurang dijaga dengan baik. Secara klinis, lesi ini tampak seperti benjolan keras pada gusi,

dengan warna mulai dari merah hingga keunguan, dan cenderung mudah berdarah. Selain itu, lesi ini kadang menimbulkan rasa nyeri saat disentuh.<sup>3</sup>

Pada umumnya, gejala epulis bervariasi berdasarkan jenisnya. Epulis granulomatosa biasanya menunjukkan pertumbuhan yang persisten, tidak menghilang dalam 2-3 minggu, dan dalam beberapa kasus, dapat terus membesar sehingga mengganggu estetika dan fungsi rongga mulut. Epulis granulomatosa biasanya dihubungkan dengan trauma lokal atau infeksi yang muncul setelah pencabutan gigi. Adanya sisa akar gigi atau fragmen tulang yang tertinggal dapat memperparah kondisi ini. Pengelolaan lesi ini melibatkan pengangkatan bedah serta pengendalian faktor-faktor lokal yang berkontribusi, antarlain dengan perawatan kebersihan mulut yang baik.<sup>4</sup> Dalam laporan kasus ini, akan diulas kasus epulis granulomatosa yang muncul pada rahang atas anterior setelah pencabutan gigi, serta membahas strategi penanganan yang digunakan untuk mencegah kekambuhan dan menjaga fungsi serta estetika rongga mulut.

## METODE

Seorang pria dewasa berusia 42 tahun datang ke poliklinik gigi Rumah Sakit Dr. Moewardi (RSDM) dengan keluhan gigi goyang dan adanya benjolan pada gusi anterior pada area edentulous, sehingga mengganggu penampilan saat tertawa maupun saat mengunyah makanan. Pada pemeriksaan klinis, ditemukan banyak gigi yang goyah dengan kondisi kebersihan mulut yang buruk,

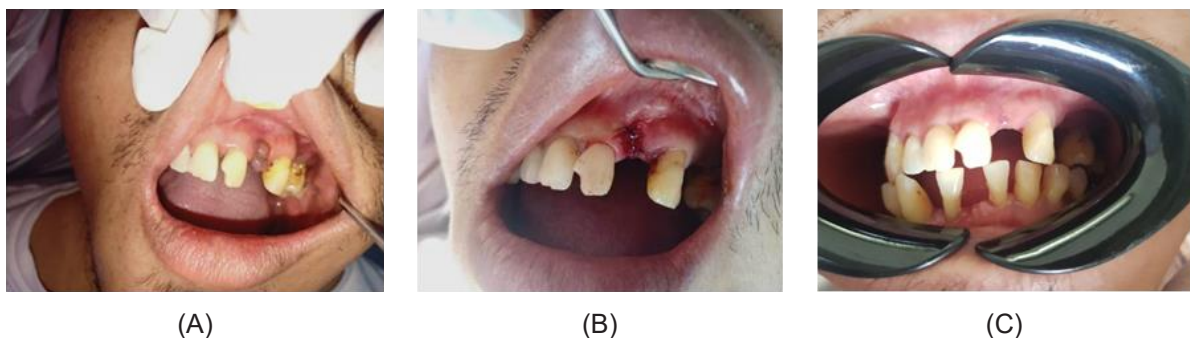


Gambar 1. Radiograf panoramik pasien

serta benjolan pada gingiva berwarna keunguan hingga hitam di area edentulus yang tidak mudah berdarah. Berdasarkan anamnesis, pasien melaporkan bahwa giginya tinggal sisa akar dan tanggal sendiri tanpa tindakan pencabutan.

Perencanaan perawatan dilakukan dengan terlebih dahulu meninjau etiologi kasus ini. Pemeriksaan klinis mencakup pengukuran kedalaman poket periodontal dan *Bleeding on Probing* (BOP), serta didukung dengan temuan pada radiograf panoramik (Gambar 1). Pada kunjungan pertama, dilakukan *scaling* dan *root planing*, serta pemeriksaan laboratorium darah sebagai persiapan untuk prosedur pembuangan jaringan lunak. Pemeriksaan darah yang dilakukan meliputi kadar gula darah sewaktu, pemeriksaan darah rutin, dan evaluasi proses pembekuan darah.

Gigi-gigi yang mengalami mobilitas lebih dari derajat 3 dilakukan ekstraksi. Pasien juga diberikan edukasi mengenai kebersihan mulut.



Gambar 2. Gambaran klinis benjolan di gusi pertama kali pasien datang (A), setelah ekskavasi epulis (B) dan Kontrol 1 minggu setelah ekskavasi epulis (C)

Prosedur ekskavasi epulis dilakukan dengan anestesi lokal menggunakan pisau bedah (*scalpel*) nomor 15c hingga jaringan bersih, dikombinasikan dengan kuretase pada jaringan sekitar. Setelah itu, dilakukan penjahitan dan kontrol perdarahan. Jaringan lunak yang diambil dikirim untuk pemeriksaan histopatologis.

Pasien dijadwalkan untuk kontrol satu minggu kemudian untuk pembukaan jahitan dan evaluasi hasil pemeriksaan histopatologis. Gambar 2 menunjukkan kondisi lesi sebelum dan sesudah tindakan. Pemeriksaan histopatologis menunjukkan bahwa spesimen yang diperiksa merupakan lesi epulis.

## PEMBAHASAN

Epulis granulomatosa memiliki diagnosis banding dengan beberapa jenis tumor jinak pada gingiva, seperti papiloma dan fibroma. Papiloma adalah salah satu tumor jinak epitel yang sering muncul di rongga mulut, dengan predileksi pada bibir, lidah, dasar mulut, palatum lunak, pipi, dan gingiva. Lesi ini biasanya berbentuk tonjolan eksofitik yang dapat menonjol keluar dari tangkainya dan menyerupai kembang kol. Papiloma disebabkan oleh infeksi *human papillomavirus* (HPV), dan meskipun secara klinis dapat mirip dengan epulis, papiloma lebih cenderung muncul di berbagai lokasi di rongga mulut, tidak terbatas pada gingiva.<sup>2</sup>

Fibroma merupakan reaksi proliferasi fibroblas yang disertai dengan peningkatan produksi serat kolagen, yang sering terjadi akibat iritasi kronis. Lesi fibroma sering ditemukan pada daerah yang rentan trauma berulang, seperti lidah dan mukosa pipi, yang sering tergigit. Meskipun fibroma dan epulis memiliki beberapa kesamaan dalam hal etiologi iritasi lokal, fibroma lebih sering ditemukan pada area yang terkena gesekan atau trauma mekanis yang terus-menerus.<sup>5</sup>

Epulis sendiri adalah lesi reaktif yang dapat diklasifikasikan berdasarkan etiologinya. Epulis granulomatosa sering terjadi pada luka bekas pencabutan gigi yang tidak dibersihkan secara menyeluruh, sehingga sisa jaringan granulasi mengiritasi jaringan sekitarnya. Faktor

predisposisi lainnya meliputi iritasi lokal yang kronis, seperti kalkulus gigi, sisa akar, atau gigi berlubang. Selain faktor lokal, epulis juga dapat disebabkan oleh perubahan hormonal, trauma akibat penggunaan alat ortodontik, atau pemakaian gigi tiruan yang tidak sesuai. Kebersihan rongga mulut yang buruk juga berperan penting dalam perkembangan lesi ini.<sup>6</sup>

Pada kasus ini, pasien menunjukkan riwayat kebersihan mulut yang kurang baik, dengan riwayat gigi yang goyang dan adanya sisa akar gigi yang lepas dengan sendirinya. Lepasnya sisa akar gigi tersebut meninggalkan luka yang, dalam kondisi kebersihan mulut yang buruk, berpotensi besar menjadi tempat tumbuhnya epulis granulomatosa. Meskipun epulis granulomatosa umumnya tidak menimbulkan rasa sakit, kondisi kebersihan rongga mulut yang tidak terjaga dapat memperburuk keadaan. Lesi yang awalnya kecil dapat membesar seiring waktu, terutama bila terjadi iritasi yang terus menerus, seperti gesekan atau tekanan dari makanan saat mengunyah. Jika tidak ditangani dengan baik, pembesaran ini dapat menyebabkan ketidaknyamanan yang makin mengganggu bagi pasien serta dapat memengaruhi fungsi mastikasi.<sup>3</sup>

Lebih lanjut, iritasi kronis yang berkepanjangan berpotensi mengubah karakteristik tumor jinak ini, yang dapat menyebabkan komplikasi lebih serius. Oleh karena itu, tindakan pembedahan untuk mengangkat lesi epulis secara menyeluruh sangat disarankan untuk mencegah kekambuhan. Pengangkatan jaringan secara tuntas juga bertujuan untuk menghilangkan faktor iritasi lokal, seperti sisa jaringan granulasi atau fragmen akar, guna memastikan proses penyembuhan yang optimal dan mencegah lesi berulang di kemudian hari.<sup>1</sup> Tindakan pengangkatan epulis secara menyeluruh pada penanganan kasus ini menunjukkan hasil yang optimal seperti tampak pada Gambar 2.

Temuan klinis pada kasus epulis menunjukkan beberapa kesamaan dengan *Langerhans cell histiocytosis* (LCH), yang kerap ditandai dengan pembengkakan yang dapat disertai dengan kondisi *floating tooth*.<sup>7</sup> Hampir sama dengan LCH yang

umumnya ditemukan pada usia muda atau anak-anak, epulis juga dapat ditemukan pada anak-anak. Hingga saat ini, tindakan pembedahan masih menjadi alternatif utama pada penanganan epulis, namun demikian seiring dengan perkembangan teknologi, saat ini tindakan pengambilan epulis juga dapat menggunakan Laser. Laser merupakan alternatif yang solutif pada penanganan epulis pada pasien anak yang cenderung kurang kooperatif dan seringkali merasa takut dengan peralatan bedah serta kondisi perdarahan pada bedah konvensional.<sup>8</sup>

### KESIMPULAN

Epulis merupakan tumor jinak pada gingiva yang umumnya tidak menimbulkan rasa sakit tetapi dapat mengganggu fungsi pengunyahan dan berpotensi tumbuh membesar, terutama jika kebersihan mulut kurang terjaga. Penanganan epulis dilakukan dengan mengangkat seluruh jaringan lunak yang terlibat secara menyeluruh, sehingga dapat mencegah kekambuhan.

### DAFTAR PUSTAKA

1. Zhao N, Yesibulati Y, Xiayizhati P, He YN, Xia RH, Yan XZ. A large-cohort study of 2971 cases of epulis: focusing on risk factors associated with recurrence. *BMC Oral Health*. 2023; 23(1): 229.
2. Van der Wal JE. Epulis. In: van Krieken JHJM, editor. *Encyclopedia of Pathology*. Cham: Springer International Publishing; 2017. 1-2.
3. Ghadimi S, Chiniforush N, Najafi M, Amiri S. Excision of epulis granulomatosa with diode laser in 8 years old boy. *Journal of Lasers in Medical Sciences*. 2015; 6(2): 92-95.
4. Cai Y, Sun R, He KF, Zhao YF, Zhao JH. Sclerotherapy for the recurrent granulomatous epulis with pingyangmycin. *Med Oral Patol Oral Cir Bucal*. 2017; 22(2): e214-e8.
5. Lelyana S. Terapi non-bedah pada lesi nodular akibat iritasi kronis di rongga mulut. *Majalah Kedokteran Gigi Klinik*. 2017; 3(3): 99-105.
6. Yoyada N, Saptaswari D, Kurniawan H, Hendro OV. Treatment of granulomatous epulis using laser. *Dentino Jurnal Kedokteran Gigi*. 2023; 8(2): 218-22.
7. Ünal SY, Keser G, Pekiner FN, Olgac V. A Case of epulis granulomatosa with clinical and radiological findings resembling langerhans cell histiocytosis. *Eur@sian Dental Research*. 2023; 1(2): 47-50.
8. Ghadimi S, Chiniforush N, Najafi M, Amiri S. Excision of epulis granulomatosa with diode laser in 8 years old boy: a case report. *J Lasers Med Sci*. 2015; 6(2): 92-95.