

## STUDI KASUS

# Rehabilitasi pasca hemimaksilektomi menggunakan obturator resin akrilik dan protesa bibir silikon dengan penyangga magnet

Franciscus Wihan\*✉, Afif Surya Adena\*\*, Endang Wahyuningtyas\*\*\*

\*Rumah Sakit Umum Pusat Dr Sardjito, Yogyakarta, Indonesia

\*\*Program Pendidikan Dokter Gigi Spesialis Prostodonsia, Fakultas Kedokteran Gigi, Universitas Gadjah Mada, Yogyakarta, Indonesia

\*\*\*Departemen Prostodonsia, Fakultas Kedokteran Gigi, Universitas Gadjah Mada, Yogyakarta, Indonesia

\*Jl Kesehatan Sendowo No 1, Yogyakarta, Indonesia; ✉ koresponden: wihandentist@gmail.com

---

### ABSTRAK

Defek nasofaring dan rongga antrum adalah defek maksila intraoral yang paling banyak ditemukan. Penyebab defek maksila dapat berupa faktor kongenital, maupun dampak dari operasi onkologi orofasial. Obturator maksila merupakan protesa yang diperlukan untuk memperbaiki defek tersebut. Pasien wanita berusia 31 tahun dirujuk dari klinik THT untuk pembuatan obturator. Pasien didiagnosis dengan karsinoma klinonasal dan direncanakan untuk pengangkatan massa serta hemimaksilektomi sinistra. Pemeriksaan klinis ekstraoral menunjukkan asimetri wajah. Pasien kehilangan sebagian maksila kiri dan terdapat defek wajah di area bibir atas. Pemeriksaan klinis intraoral menunjukkan bahwa gigi yang dapat dipertahankan adalah gigi 13, 14, 15, dan 16. Perawatan prostodontik yang dilakukan meliputi pembuatan obturator sementara, obturator definitif, dan protesa bibir. Laporan klinis ini menggambarkan protesa berbasis silikon biokompatibel untuk perawatan defek bibir yang dipertahankan dengan obturator akrilik menggunakan penahan magnet yang memenuhi kebutuhan estetika dan fungsional pasien. Defek maksila yang disertai defek wajah cukup menantang pada perencanaan protesa ini. Pada kasus ini, perawatan prostodontik yang dilakukan adalah pembuatan obturator sementara, obturator definitif, dan protesa bibir. Pasien merasa nyaman dengan penggunaan protesa silikon medis karena menyerupai struktur anatomis yang sesungguhnya, tekstur lembut, ringan, dan biokompatibel. Persepsi kenyamanan dan estetika pasien tercapai pada perawatan ini.

**Kata kunci:** defek intraoral; defek ekstraoral; obturator akrilik; protesa bibir

**ABSTRACT:** *Post hemimaxillectomy rehabilitation with acrylic obturator and lip silicone prosthesis magnet retainer supported. Defects in nasopharyngeal and antrum are most commonly intraoral maxillary defects. A defect on the maxillary can be divided into congenital and orofacial oncological surgery impact defects. Maxillary obturators is the prostheses required to correct these defects. A 31-year-old female patient was referred from the ENT clinic for obturator fabrication, the patient was diagnosed with clinonasal carcinoma and planned for mass debulking and sinistra hemimaxillectomy. Extraoral clinical examination showed facial asymmetry. The patient lost part of the left maxilla and there was a facial defect in the upper lip area. Intraoral clinical examination showed that the remaining teeth that could be preserved were teeth 13, 14, 15, and 16. The prosthodontic treatment performed was the manufacture of temporary obturators, definitive obturators, and lip prostheses. This clinical report describes a biocompatible silicone-based prosthesis for lip defects retained by an acrylic obturator with a magnetic retainer that meets the aesthetic and functional needs of the patient's maxillary defects with facial defects present challenges in prosthesis planning. In this case, the prosthodontic treatment performed was the manufacture of temporary obturators, definitive obturators, and lip prostheses. The patient was overall comfortable with the use of the biomedical-grade silicone prosthesis due to its life-like effect, soft texture, lightweight, and biocompatibility. With this treatment, the patient's perception of comfort and aesthetics was achieved.*

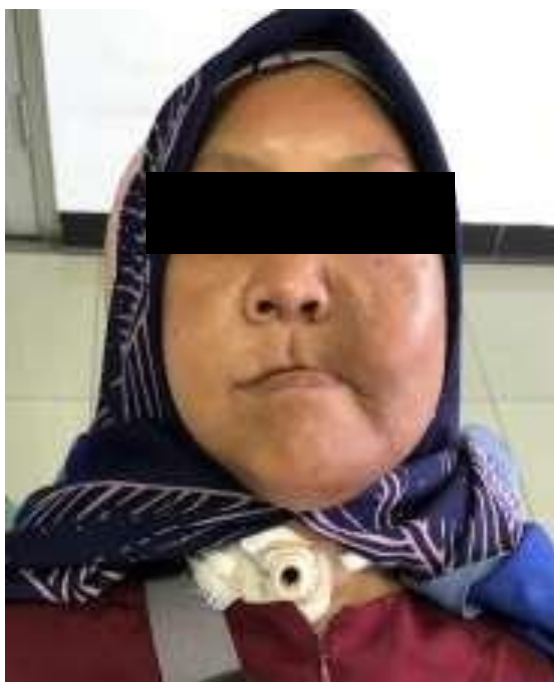**Keywords:** *intraoral defect; extraoral defect; acrylic obturator; lip prosthesis*

---

## PENDAHULUAN

Defek nasofaring dan rongga antrum adalah defek maksila intraoral yang paling umum ditemukan. Etiologi defek pada maksila dapat berupa defek dengan penyebab bawaan dan defek akibat operasi onkologis oro-fasial. Defek palatal maksila yang kecil atau besar dapat melibatkan palatum keras dan lunak, prosesus alveolaris, dan dasar hidung. Defek palatal intraoral dapat menyebabkan gangguan bicara, risiko aspirasi, dan problem pengunyahan.<sup>1</sup>

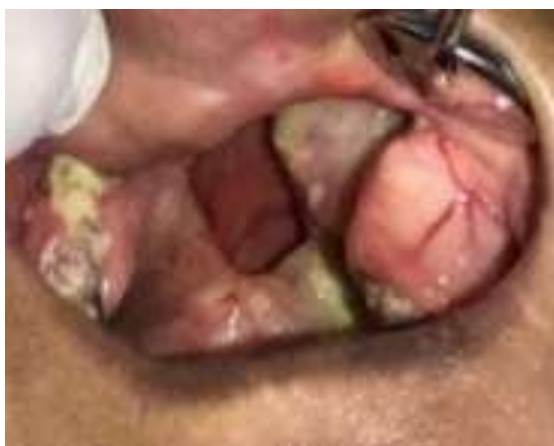Protesa obturator *hollow bulb* merupakan salah satu perangkat yang dapat memperbaiki defek palatal maksila. Fungsi obturator palatal adalah untuk menutup dan menyamarkan defek yang disebabkan oleh hilangnya jaringan akibat prosedur bedah, kelainan bawaan, maupun trauma. Tujuan rehabilitasi menggunakan protesa obturator adalah untuk membuat batas yang jelas dan aman antara rongga mulut dan hidung, memungkinkan artikulasi dan penelanan makanan,



(A)



(B)



(C)



(D)

**Gambar 1.** Gambar kondisi sebelum perawatan. (A) tampak depan ekstraoral; (B) tampak samping ekstraoral; (C) tampak intraoral; (D) model studi

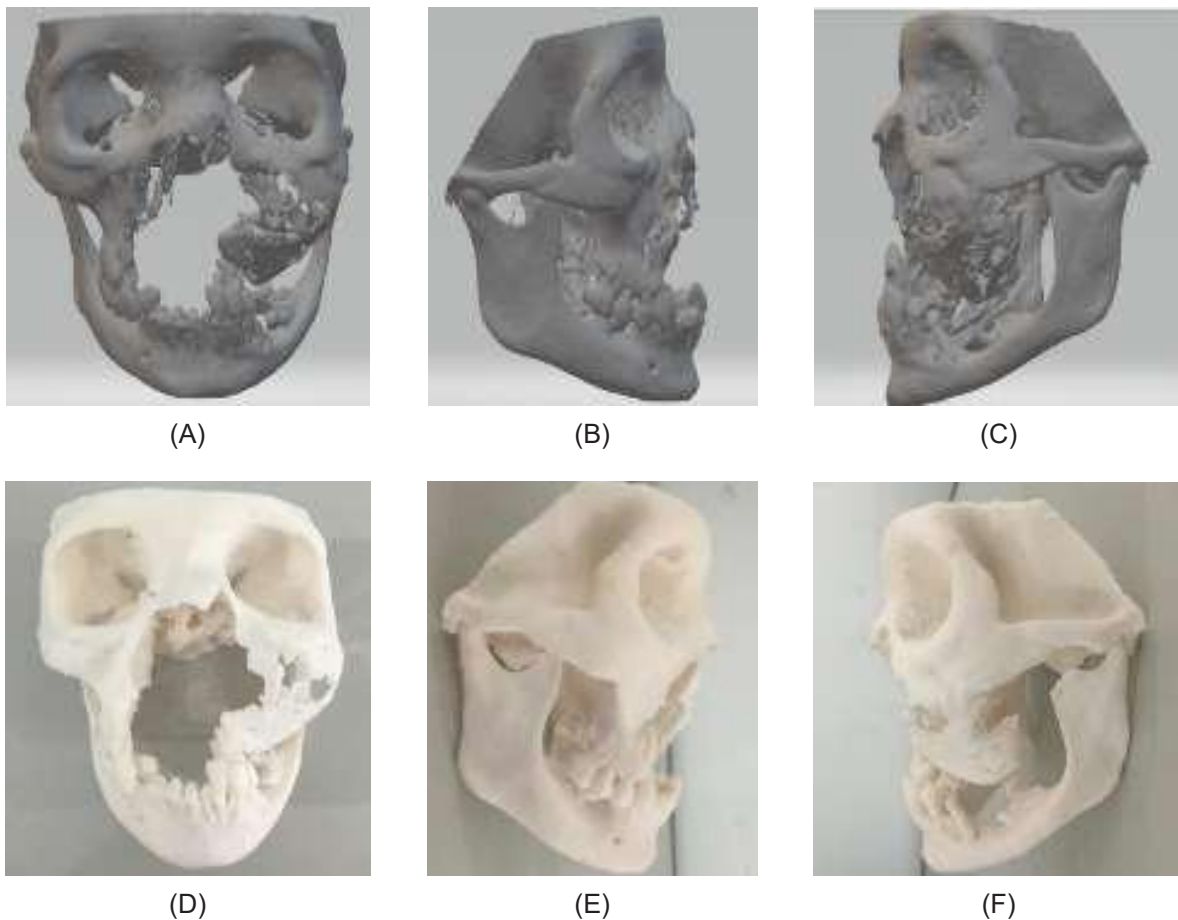
memberikan dukungan orbital untuk mencegah enoftalmos dan diploia, serta memberikan dukungan jaringan lunak untuk membentuk kembali kontur wajah tengah dan menghasilkan estetika wajah yang baik.<sup>1</sup>

Prostodontis berkompeten untuk merawat dan merehabilitasi defek maksila dan oro-fasial dengan merancang dan membuat protesis serta penyangganya. Pada beberapa kasus, pendekatan bedah tidak memberikan hasil yang memadai untuk merehabilitasi defek maksilofasial, sehingga desain dan pembuatan perangkat protesis dapat menjadi alternatif perawatan bagi pasien dengan defek maksilofasial. Protеса bibir bisa menjadi solusi untuk menangani beberapa kasus yang melibatkan defek ekstraoral dan intraoral. Adapun kombinasi protеса silikon dengan penyangga magnet dapat menjadi pilihan untuk meningkatkan

retensi dan stabilitas protesis maksilofasial.<sup>2</sup> Silikon medis merupakan material pilihan untuk membuat protеса wajah dan bibir karena memiliki karakteristik efek sitopatik yang minimal. Laporan klinis ini mendeskripsikan penerapan protеса bibir silikon medis biokompatibel yang dikombinasikan dengan dukungan penyangga magnetik untuk meningkatkan retensi, stabilitas, dan fungsi optimal pada protеса maksilofasial.

## METODE

Pasien wanita usia 31 tahun datang ke klinik prostodonsia dengan rujukan dari klinik Telinga-Hidung-Tenggorokan (THT) untuk pembuatan obturator. Berdasarkan pemeriksaan di klinik THT, diagnosis karsinoma sinonasal ditegakkan, dan dilakukan pengurangan massa serta hemimaksilektomi di sisi kiri. Pemeriksaan klinis



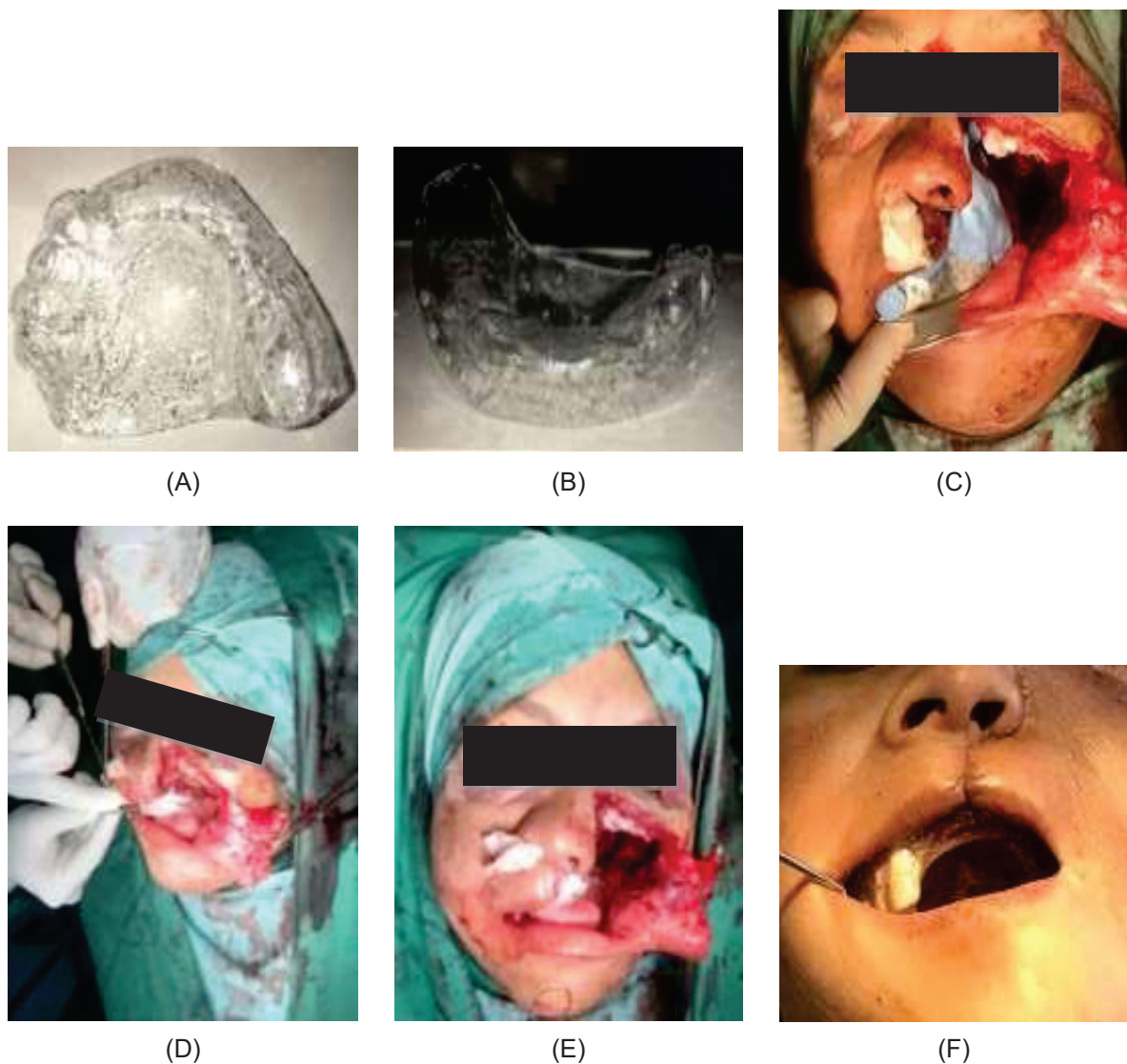
**Gambar 2.** Gambar penilaian penunjang sebelum perawatan medis. (A) Tampak depan CT scan; (B) Tampak kanan CT scan; (C) Tampak kiri CT scan; (D) Tampak depan hasil cetakan; (E) Tampak kanan hasil cetakan; (F) Tampak kiri hasil cetakan

ekstraoral menunjukkan asimetri wajah (Gambar 1A, 1B).

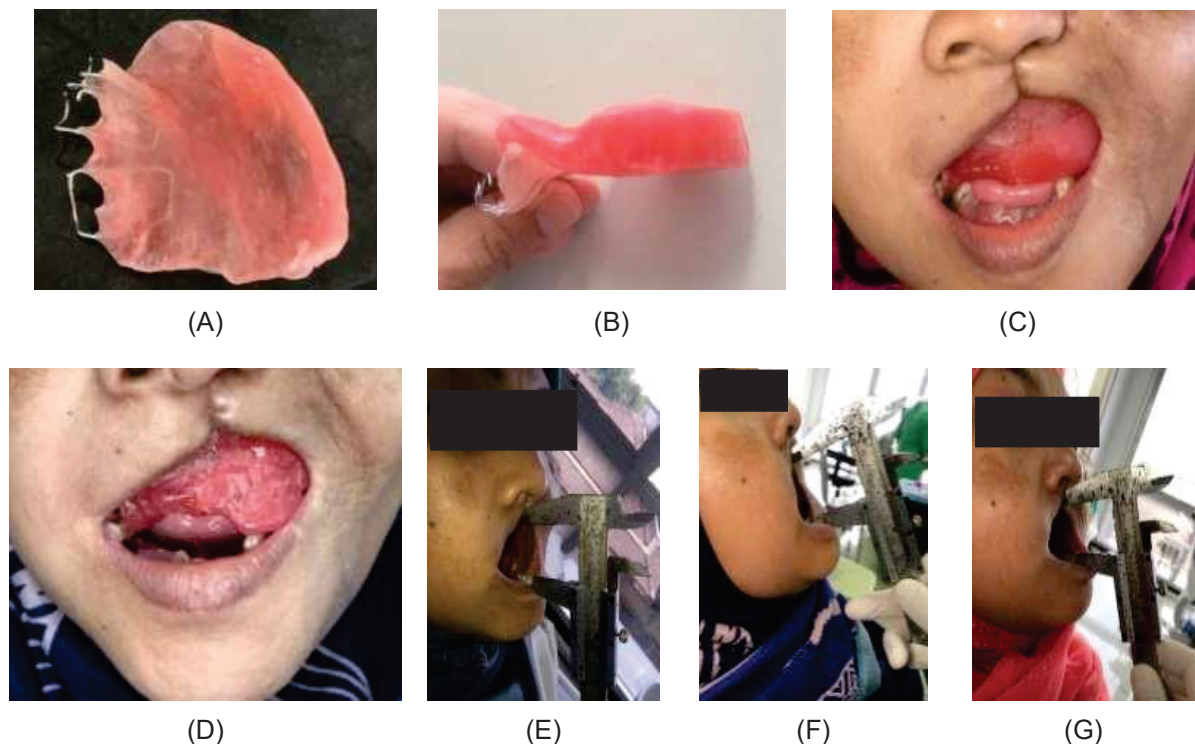
Pada daerah maksila sisi kiri, gigi yang tersisa dan dapat dipertahankan adalah gigi 13, 14, 15, dan 16 (Gambar 1C, 1D). Di daerah maksila sisi kiri, terdapat massa tulang yang tidak stabil dan gigi 26 tidak dapat dipertahankan (Gambar 1C, 1D). Pada kasus ini, perawatan prostodontik yang diterapkan adalah pembuatan obturator sementara, obturator definitif, serta protesa bibir. Pemeriksaan penunjang dilakukan dengan CT scan dan pencetakan.

Prosedur CT scan dilakukan untuk perencanaan desain obturator dan memperkirakan batas pengangkatan massa (Gambar 2). Mengacu pada kesepakatan klinis dan izin pasien, pasien telah setuju dan mengisi *informed consent* serta memberikan izin untuk mendokumentasikan, menerbitkan, dan membagikan laporan kasus ini secara bertanggung jawab.

Pada tahap awal sebelum operasi oleh ahli bedah THT, dibuat obturator sementara dari bahan *retainer* transparan. Desain obturator dibuat berdasarkan model studi yang dimodifikasi



**Gambar 3.** (A) Obturator sementara; (B) Lubang di tepi obturator; (C) Pencetakan dengan bahan silikon adisi; (D) Penjahitan lubang tepi obturator ke mukosa di sekitar gigi bukal yang tersisa; (E) Pemasangan obturator sementara; (F) Kontrol pasca operasi dua minggu.



**Gambar 4.** Terapi ekspansi oral. (A) Basis plat resin akrilik; (B) Penerapan peninggian gigitan; (C) Pemasangan alat terapi; (D) Penambahan peninggian gigitan sebesar 2 mm; (E) Ukuran ekspansi oral sebelum terapi 28 mm; (F) Ukuran ekspansi oral pada kontrol 4 minggu pasca terapi 29 mm; (G) Ukuran ekspansi oral 31 mm pada kontrol 8 minggu pasca terapi

mengikuti perkiraan setelah masa pengangkatan (Gambar 3A).

Tepi obturator diberi beberapa lubang yang akan digunakan untuk penjahitan atau meningkatkan retensi obturator (Gambar 3B). Dalam proses pembedahan, prostodontis berkontribusi ketika massa telah diangkat untuk melakukan pencetakan dan pemasangan obturator. Pencetakan dilakukan pada area maksila yang tersisa menggunakan bahan silikon *putty wash* (Gambar 3C).

Obturator sementara dipasang dan dijahit pada lubang yang telah disiapkan di area mukosa bukal di sekitar gigi yang dipertahankan untuk meningkatkan retensi obturator (Gambar 3D, 3E). Kontrol pasca operasi 14 hari menunjukkan kondisi jaringan yang baik dan obturator masih berada di tempatnya (Gambar 3F). Selama kontrol, obturator dilepas dan dilakukan debridemen. Obturator dibersihkan dan dipasang kembali tanpa penjahitan.

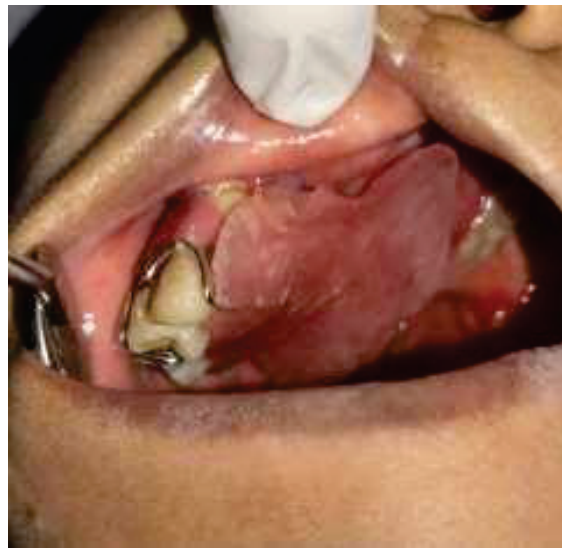
Pada pemeriksaan oral, pasien hanya mampu membuka mulut selebar 28 mm dan diperkirakan tidak dapat menghasilkan cetakan yang akurat

untuk obturator definitif, sehingga dilakukan terapi sendi TMJ serta kerjasama dengan klinik rehabilitasi medis (fisioterapis). Di klinik prostodontik, terapi dilakukan menggunakan alat akrilik dengan elevasi gigitan. Terapi ini dilakukan selama 8 minggu, dengan elevasi gigitan sebesar 2 mm dilakukan pada kontrol. Hasil dari terapi setelah 8 minggu, pasien mampu membuka mulut sejauh 31 mm (Gambar 4).

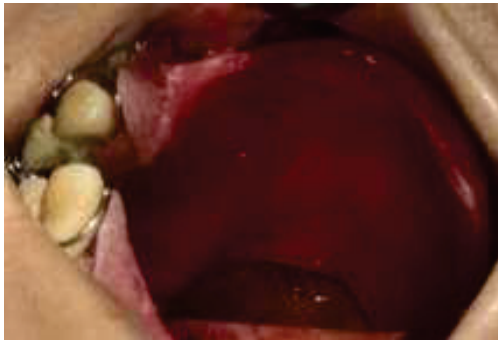Prosedur pembuatan basis plat akrilik dimulai dengan pencetakan menggunakan bahan hidrokoloid yang tidak dapat dibalik dan pengisian dengan gips dental. Cengkeram C dibuat pada gigi 13, 14, 15, dan 16, dan basis plat dibuat dengan resin akrilik polimerisasi panas (Gambar 5A). *Try-in* basis plat resin akrilik dilakukan untuk menentukan adaptasi plat dasar terhadap jaringan yang tersisa (Gambar 5B). Selanjutnya, perkiraan ukuran defek dilakukan dengan menyesuaikan basis plat menggunakan wax sesuai dengan batas defek (Gambar 5C, 5D) yang dilanjutkan dengan pembuatan plat dasar baru sesuai dengan ukuran



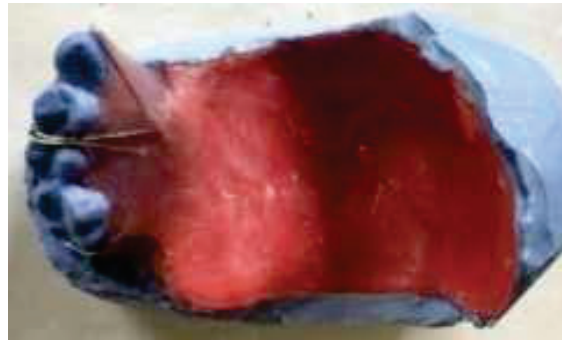
(A)



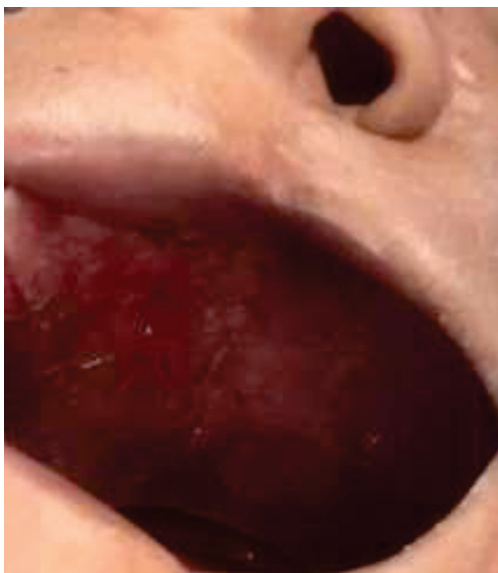(B)



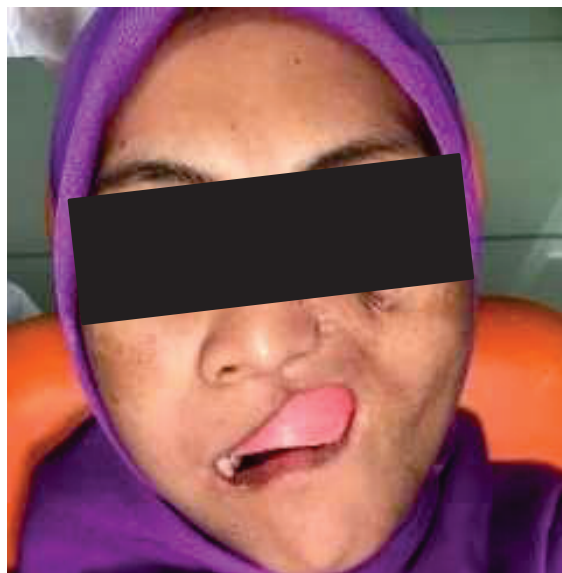(D)



(E)

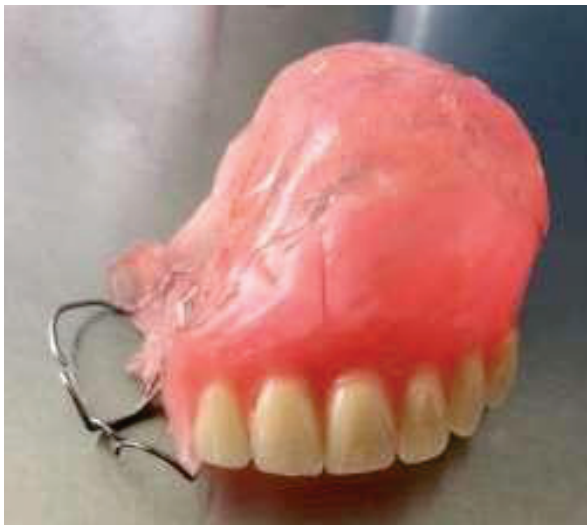

(D)

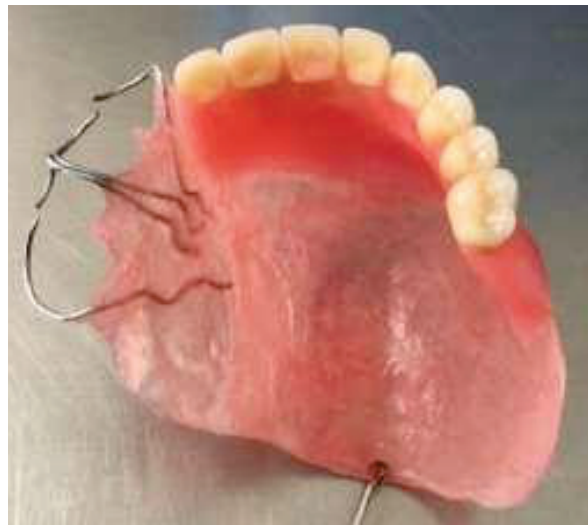


(E)

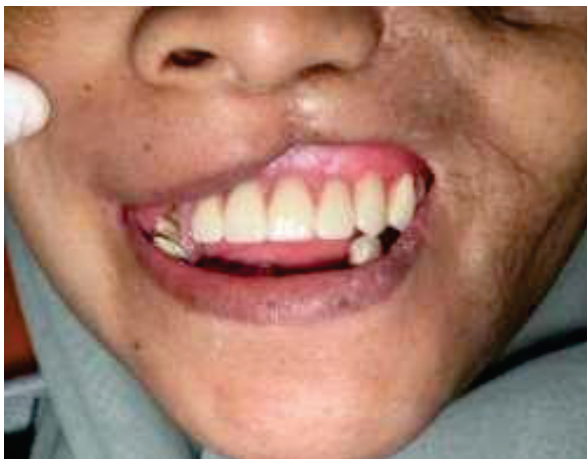**Gambar 5.** (A) Basis plat resin akrilik pada area bergigi; (B) *Try-in* basis plat resin akrilik pada area bergigi; (C) Penyesuaian batas defek dengan wax; (D) Modifikasi model kerja sesuai dengan batas defek; (E) *Try-in* basis plat resin akrilik; (F) Pemasangan galangan gigi



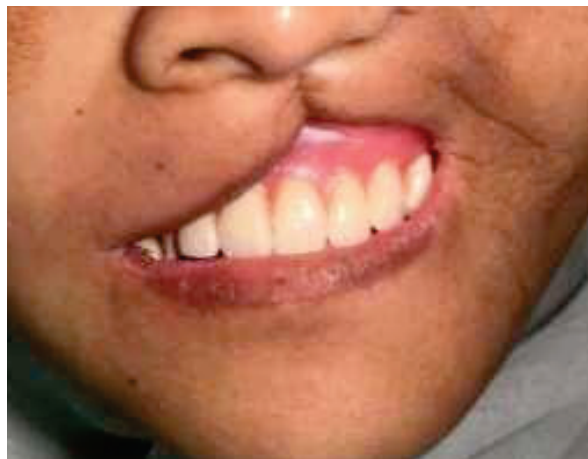(A)



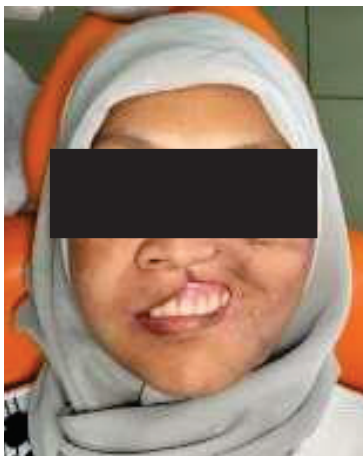(B)



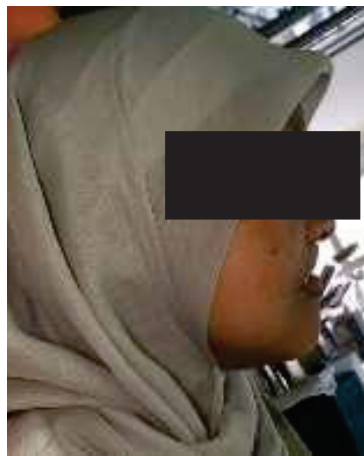(C)



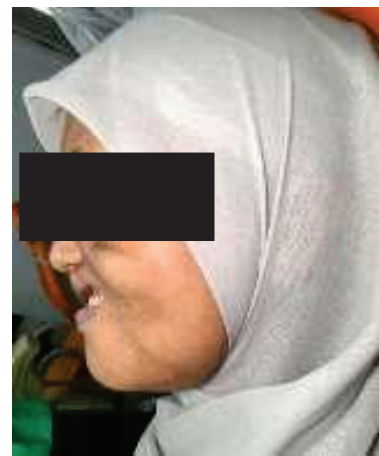(D)



(E)

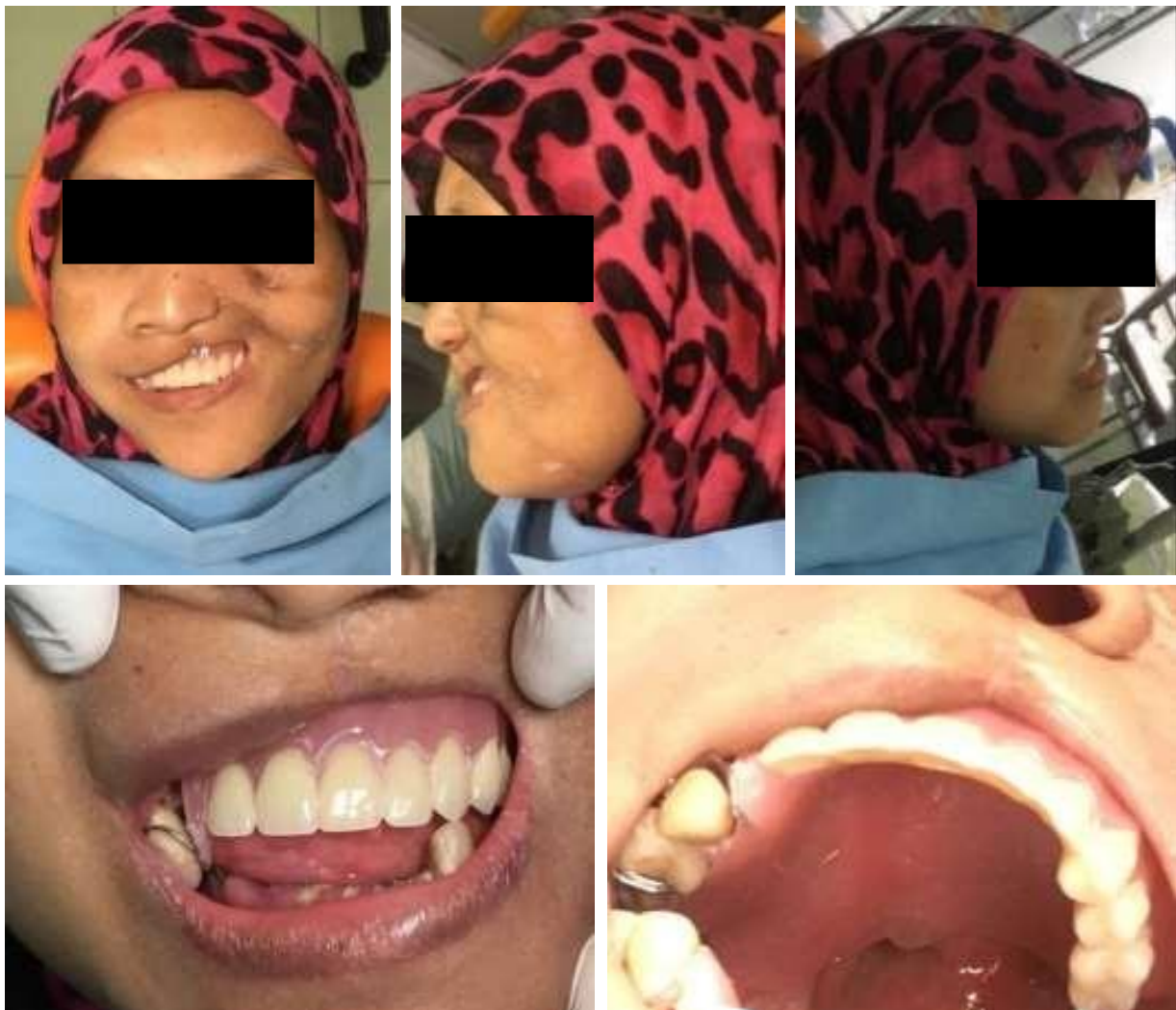

(F)



(G)

**Gambar 6.** (A) (B) Penyusunan gigi; (C) (D) (E) (F) (G) *Try-in* penyusunan gigi. Penyusunan ulang gigi dilakukan hingga molar pertama untuk mengurangi berat obturator (Gambar 6A, 6B). *Try-in* dilakukan untuk menilai adaptasi, oklusi, profil, dan estetika (Gambar 6C-G)



**Gambar 7.** Pemasangan obturator akrilik

defek serta dilakukan *try-in* (Gambar 5E) dan pemasangan galangan gigit (Gambar 5F).

Prosedur penyusunan gigi (Gambar 6) diikuti dengan pembentukan kontur menggunakan model malam dan pemrosesan akrilik. Pemasangan obturator definitif akrilik dilakukan serta pemeriksaan retensi, stabilisasi, adaptasi, oklusi, profil, dan estetika (Gambar 7).

Protesa bibir dibuat dengan silikon dan bahan retensi magnet. Prosedur dimulai dengan pembentukan wax pada sendok cetak individual dan pencetakan menggunakan bahan ireversibel hidrokoloid (Gambar 8A, 8B).

Cetakan negatif diisi dengan gips *stone* untuk membuat model kerja (Gambar 8C, 8D).

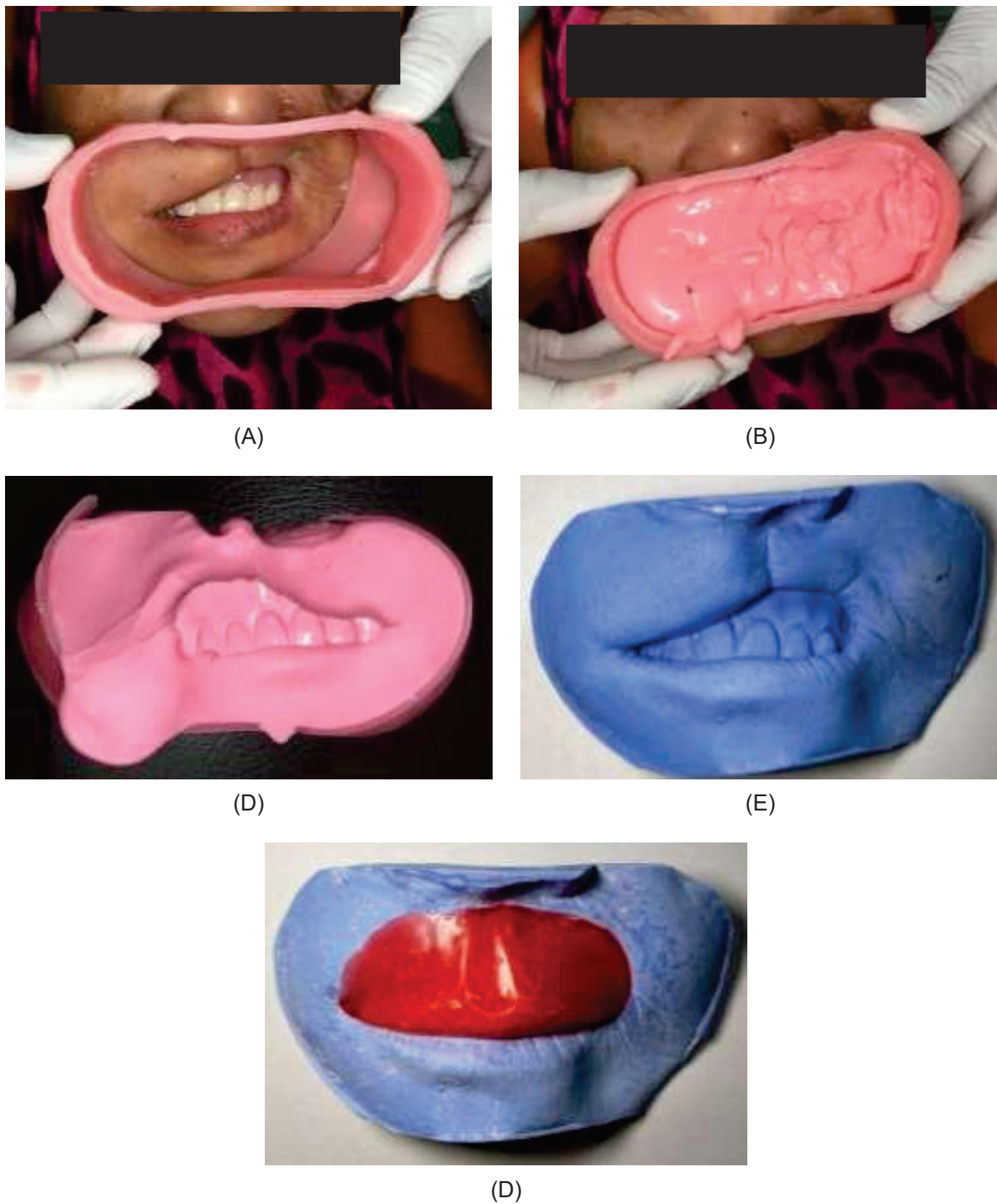
Selanjutnya, desain protesa dibuat menggunakan wax (Gambar 8E). Model wax dicoba pada pasien untuk melihat adaptabilitas dan kesesuaiannya dengan jaringan (Gambar 9A-C).

Model kerja dan model wax dicetak negatif untuk pemrosesan silikon. Magnet dipasang di bagian belakang silikon pada sayap akrilik dan dihubungkan ke area sekitar gigi insisivus lateral dan gigi taring (Gambar 9D-F). Silikon diwarnai secara eksternal dengan pewarna silikon sesuai dengan warna kulit pasien (Gambar 10B).

## PEMBAHASAN

Pada kasus ini, pasien kehilangan sebagian dari maksila kiri dan terdapat defek wajah di area bibir



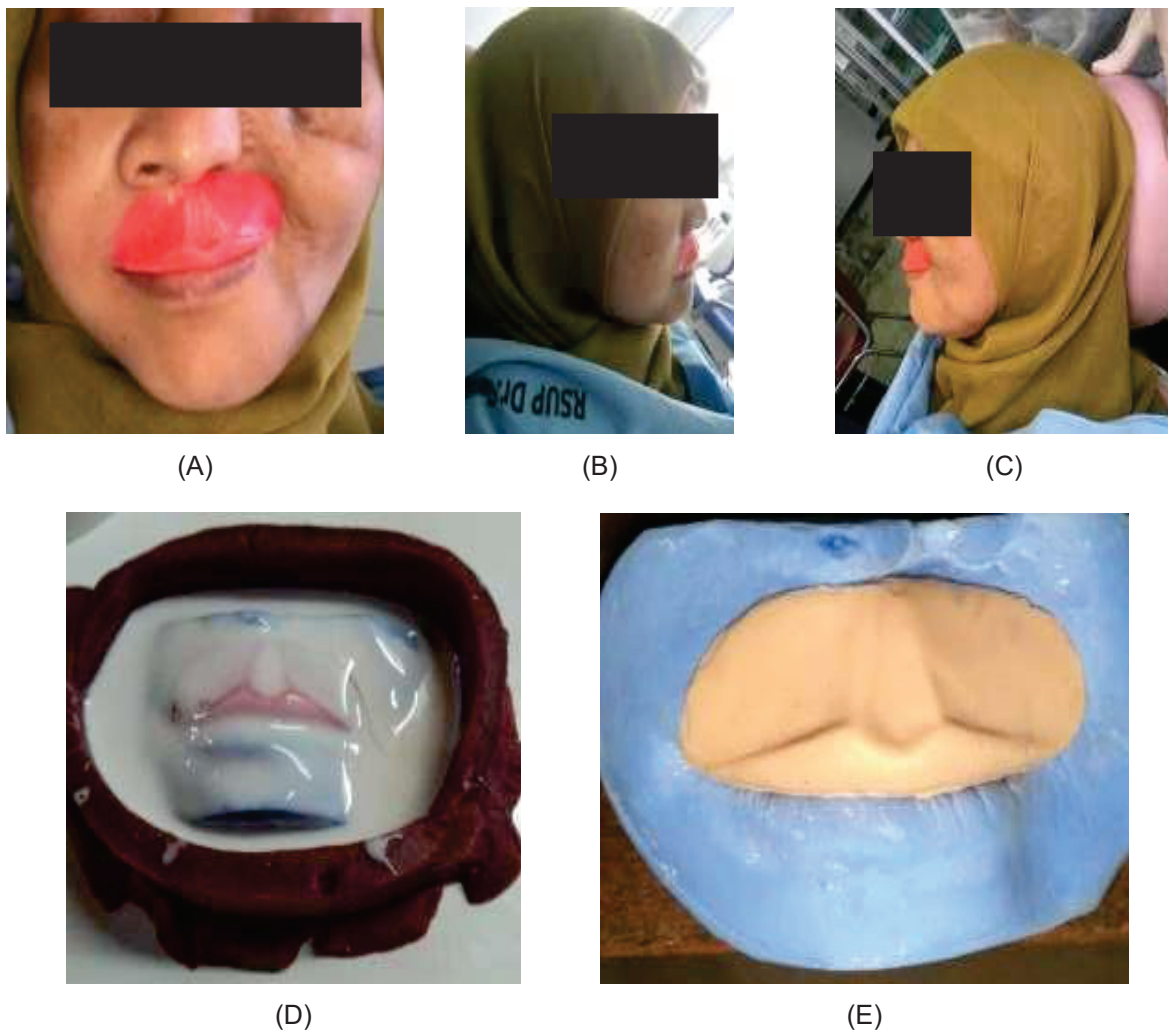

**Gambar 8.** Model kerja bibir. (A) Sendok cetak individual dari wax; (B) Pencetakan dengan bahan ireversibel hidrokolid; (C) Cetakan negatif; (D) Model kerja; (E) Desain protesa bibir dari wax

atas. Menurut Gupta et al (2016), defek maksila yang melibatkan satu sisi dan melewati garis tengah, dengan penyangga hanya di satu sisi termasuk dalam klasifikasi Aramany kelas IV.<sup>3</sup> Perawatan yang dipilih pada kasus ini adalah

obturator akrilik dan protesis bibir dengan retensi magnet.

Carr dan Brown menyatakan bahwa protesa obturator bertujuan untuk menutup celah antara nasofaring dan rongga mulut sehingga pasien



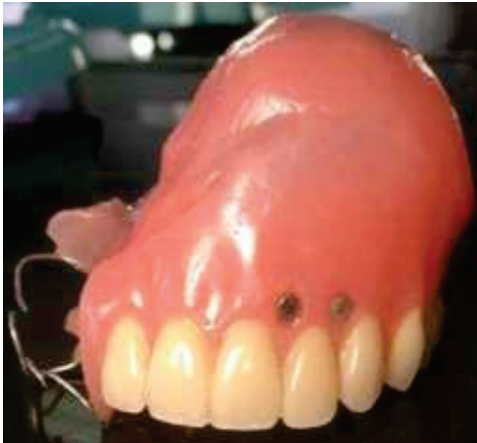**Gambar 9.** Pembuatan protesa bibir dengan bahan silikon. (A) (B) (C) *Try-in* model malam; (D) Pembuatan cetakan negatif; (E) Protesa bibir silikon

dapat menelan dan berbicara dengan baik. Untuk memperoleh retensi dan stabilisasi yang memadai, dukungan maksimal diperoleh dari gigi dan mukosa yang tersisa. Dukungan maksimal juga dapat menghindari pergerakan superior obturator.<sup>4</sup>

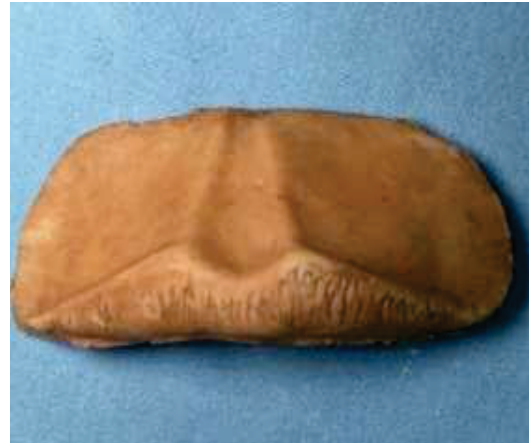Defek, menurut Beumer III et al, dapat berperan untuk meningkatkan retensi dan stabilisasi protesis dengan memanfaatkan ekspansi obturator pada dinding posterior dan lateral.<sup>5</sup> Ekspansi dinding nasal (medial) yang berlebihan tidak dianjurkan karena sifat mukosa yang tidak cukup kuat untuk menahan beban dan akan mudah terluka. Ekstensi superior maksimum juga tidak dianjurkan, kecuali pada kasus protesa obturator untuk kasus edentulous total.

Malformasi wajah dapat memiliki dampak psikologis yang mendalam pada seseorang. Pasien tidak menginginkan untuk dilakukan rekonstruksi bedah konvensional karena keterbatasan finansial sehingga restorasi protodontik lebih diutamakan. Di antara berbagai bahan maksilofasial yang tersedia, protesa dengan bahan silikon adalah opsi yang umum digunakan. Penggunaan material silikon dalam jangka panjang telah terbukti aman, dapat diperbaiki, tanpa efek sitotoksik, dan memberikan hasil yang memuaskan.<sup>6</sup>

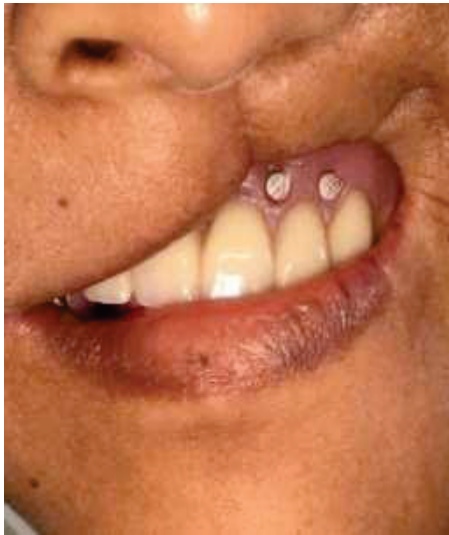Bibir berada dalam rentang gerakan yang konstan, dan gerakan jaringan yang berdekatan menciptakan perbedaan dalam kecocokan marginal protesis di atas defek.<sup>7</sup> Berbagai metode



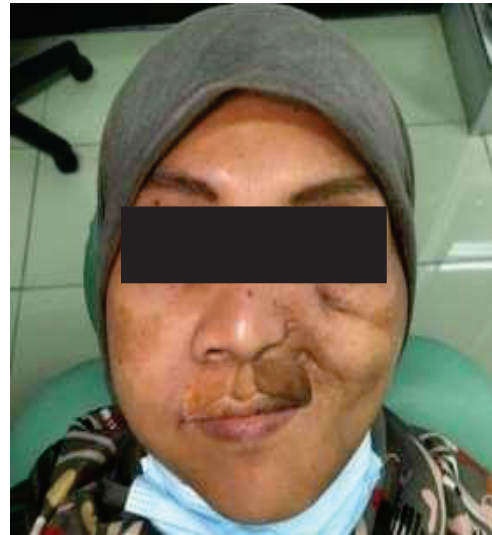(A)



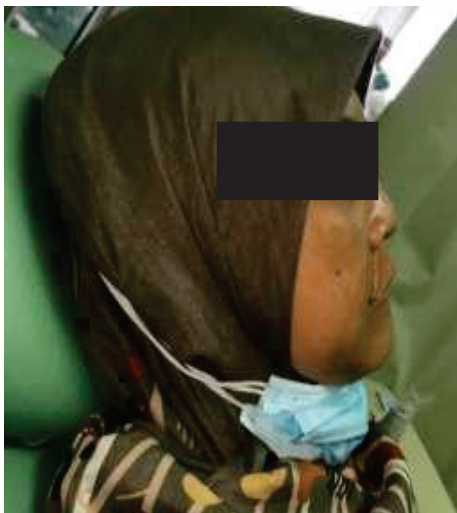(B)



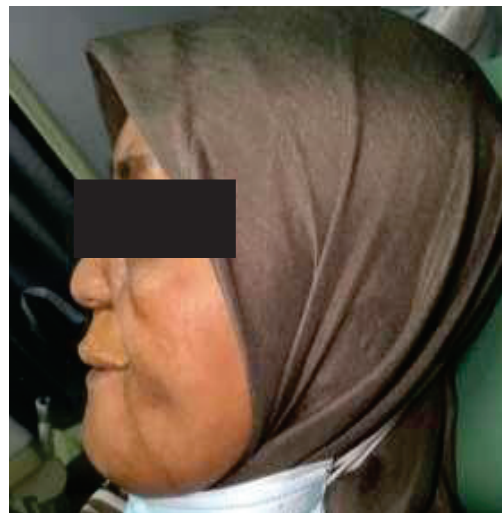(D)



(E)



(D)



(E)

**Gambar 10.** Pemasangan protesa bibir silikon. (A) (B) Pemasangan magnet *keeper* pada obturator akrilik; (C) Pewarnaan silikon secara eksternal dengan pewarna silikon; (D) (E) (F) Pemasangan protesa bibir silikon.

retensi termasuk pemotongan jaringan, perekat, perangkat mekanik, dan oseointegrasi implant.<sup>8</sup>

Beberapa metode retensi untuk protesa bibir telah dilaporkan di sejumlah literatur. Birnbach dan Herman menggambarkan perangkat intraoral dan ekstraoral untuk memulihkan fungsi fungsional pada pasien kanker orofasial.<sup>9</sup> Cheng et al merehabilitasi defek bibir mandibula dengan komponen retensi yang dipasang pada gigi anterior mandibula.<sup>10</sup> Oki et al menjelaskan dalam laporan kasus bahwa retensi mekanik untuk protesa obturator diperoleh melalui lampiran bola.<sup>7</sup> Zeno et al menjelaskan protesa bibir mandibula kombinasi yang dipertahankan dengan dua *micro-ERA* sebagai komponen intraoral,<sup>11</sup> sedangkan Rao et al merancang protesa bibir yang memiliki penyangga magnet dengan gigi tiruan parsial yang dapat dilepas pada maksila.<sup>12</sup>

Teknik retensi dalam kombinasi dengan defek ekstraoral dan intraoral tergantung pada hubungan antara protesa ekstraoral dan intraoral. Gigi tiruan parsial yang dibuat untuk mempertahankan gigi yang hilang dan dipasang magnet telah digunakan untuk memberikan retensi mekanik tambahan untuk protesa silikon. Manfaat magnet antaralain kemudahan pembersihan, kemudahan pemasangan, pengaturan otomatis, dan retensi protesis yang konstan. Magnet memiliki kekurangan seperti ketahanan korosi yang rendah dan kemungkinan efek sitotoksik, yang dapat membatasi penggunaannya di rongga mulut. Sejumlah studi mengungkapkan bahwa tidak ada efek merusak jaringan yang teramati secara klinis pada penggunaan magnet.<sup>2</sup> Secara keseluruhan, pasien merasa nyaman dengan penggunaan protesa silikon *medical grade* yang memiliki efek menyerupai struktur asli, memiliki tekstur lembut, ringan, dan biokompatibilitas baik.

## KESIMPULAN

Defek maksila yang disertai dengan defek wajah memiliki tantangan dalam perencanaan pembuatan protesa dental. Rehabilitasi protesa bibir dengan penyangga magnet yang didukung oleh obturator akrilik digunakan pada kasus ini. Perawatan

prostodontik yang dilakukan meliputi pembuatan obturator sementara, obturator definitif, dan protesa bibir. Dengan perawatan tersebut, persepsi kenyamanan dan estetika pasien tercapai.

## DAFTAR PUSTAKA

1. Singh M, Bhushan A, Kumar N, Chand S. Obturator prosthesis for hemimaxillectomy patients. *Natl J Maxillofac Surg*. 2013; 4(1): 117–120.
2. Angdrijono A, Herdijantini N, Eka H. Magnetic attachment retained complete overdenture as treatment for maintaining alveolar ridge height – A case report. *Indonesian Journal of Dental Medicine*. 2018; 1(1): 54-58.
3. Gupta AD, Verma A, Islam JI, Agarwal S. Maxillofacial defects and their classification: a review. *International Journal of Advanced Research*. 2016; 4(6): 109-114.
4. Carr AB, Brown DT. *Removable Partial Prosthodontics*, Edisi 12. Canada: Elsevier; 2012
5. Beumer III J, Marunick MT, Garrett N, Rohner D, Reintsema H, Abemayor E, et al. Rehabilitation of maxillary defects. In: Beumer III J, Marunick MT, Esposito SJ, editors. *Maxillofacial rehabilitation: prosthodontic and surgical management of cancer-related, acquired, and congenital defects of the head and neck*. 3rd ed. Chandler Drive: Quintessence; 2011. 155–210.
6. Vosselman N, Alberga J, Witjes MHJ, Raghoobar GM, Reintsema, Vissink A, Korfage A. Prosthodontic rehabilitation of head and neck cancer patients—Challenges and new developments. *Oral Diseases*. 2021; 27: 64-72.
7. Oki M, Ozawa S, Taniguchi HA. Maxillary lip prosthesis retained by an obturator with attachments: A clinical report. *J Prosthet Dent*. 2002; 88:135–138.
8. Rajendran R, Shivapathasundaram B. Developmental disturbances of oral and paraoral structures. *Shafer's Textbook of Oral Pathology*; 2006. 5: 21.

9. Freedman M, Lally U, Stassen LFA. Case report: post-maxillary (mouth) cancer: orofacial and dental rehabilitation using zygomatic implants to support a bar-retained obturator. *Journal of the Irish Dental Association*. 2020; 66(5): 247-252.
10. Cheng AC, Morrison D, Maxymiw WG, Archibald D. Lip prosthesis retained with resin-bonded retentive elements as an option for the restoration of labial defects: A clinical report. *J Prosthet Dent*. 1998; 80(2): 143–147.
11. Zeno HA, Sternberger SS, Tuminelli FJ, Billotte M, Kurtz KS. Combination lower lip prosthesis retained by an intraoral component. *J Prosthodont*. 2013; 22: 397–401.
12. Rao SB, Gurram SK, Mishra SK, Chowdhary R. Magnet retained lip prosthesis in a geriatric patient. *J Indian Prosthodont Soc*. 2015; 15: 187–190.