

STUDI KASUS

Regional odontodysplasia melibatkan dua kuadran pada anterior rahang atas

Syurri Innaddinna Syahraini*✉, Menik Priaminiarti**, Hanna Huzaima Bachtiar-Iskandar**, Brama Kiswanjaya**, Mochamad Fahlevi Rizal***, Rezki Viona Rizal***

*Program Pendidikan Dokter Gigi Spesialis Radiologi Kedokteran Gigi, Fakultas Kedokteran Gigi, Universitas Indonesia, Jakarta, Indonesia

**Departemen Radiologi Kedokteran Gigi, Fakultas Kedokteran Gigi, Universitas Indonesia, Jakarta, Indonesia

***Departemen Ilmu Kedokteran Gigi Anak, Fakultas Kedokteran Gigi, Universitas Indonesia, Jakarta, Indonesia

*Jl Salemba Raya IV, Jakarta Pusat, Indonesia; ✉ koresponden: syurri.innaddinna@ui.ac.id

ABSTRAK

Regional odontodysplasia (RO) merupakan anomali yang terjadi secara lokal, *nonherediter developmental abnormality* dengan kerusakan parah pada pembentukan enamel, dentin serta pulpa. Gambaran radiografis menunjukkan kamar pulpa besar dengan lapisan enamel dan dentin yang sangat tipis serta penurunan densitas sedangkan ukuran gigi normal atau sedikit lebih kecil daripada normal sehingga tampilan gambaran tersebut tampak seperti "ghost teeth". Kompleksitas abnormalitas yang membutuhkan visualisasi gambaran hubungan gigi dan skeletal dapat dilakukan dengan pemeriksaan *Cone Beam Computed Tomography* (CBCT). Laporan kasus berikut memaparkan gambaran radiografik CBCT pasien RO melibatkan regio anterior kanan rahang atas dan insisivus sentral kiri rahang atas. Pasien anak laki-laki usia 8 tahun 8 bulan dengan gigi depan atas kanan permanen belum tumbuh. Pada panoramik *reconstruction* tampak kehilangan gigi 51, 52, 53 dan gigi 61 resorpsi akar mencapai 1/3 apikal. Benih gigi 11, 12, 13, 21 berukuran kecil dan belum erupsi. Diagnosis banding kasus ini adalah *dentinogenesis imperfecta* dan *segmental odontomaxillary dysplasia*. Perawatan yang dilakukan berupa pembuatan gigi tiruan sebagian lepasan akrilik regio 51, 52, 53. RO yang melibatkan dua regio sangat jarang terjadi. Pada laporan kasus ini dilakukan evaluasi menggunakan CBCT dengan tampilan *Multiplanar reformatted (MPR)*, *panoramic Volume Rendering (VR)* pada potongan axial, *panoramic view*, *transaxial-sagittal*, and *3D view* sehingga dapat dilakukan evaluasi perkembangan benih gigi secara menyeluruh dalam segala aspek. Gambaran radiografik yang khas dari RO menunjukkan bahwa pemeriksaan radiografik merupakan metode diagnostik utama dalam menegakkan diagnosis yang penting dalam menentukan rencana perawatan yang tepat.

Kata kunci: anomali gigi; *cone beam computed tomography*; *ghost teeth*; regional odontodysplasia

Abstract: *Regional odontodysplasia involving two quadrants of the anterior maxilla. Regional odontodysplasia (RO) is a localized arrest, nonhereditary developmental abnormality with severe enamel damage and dentine and pulp formation damage. Radiographic appearance shows large pulp chambers with very thin layers of enamel and dentin and decreased density. The teeth are normal or slightly smaller than normal; these appearances are called "ghost teeth." Abnormalities that require visualization of dental and skeletal interrelationships can be performed with a Cone Beam Computed Tomography (CBCT) examination. The following case report describes a CBCT radiographic appearance of a patient with RO involving the maxillary right anterior region and maxillary left central incisor. An 8-year-old and eight-month-old boy with a permanent upper right front tooth that has not erupted. In the panoramic reconstruction, teeth 51, 52, and 53 are missing, and root resorption at tooth 61 reached 1/3 apical. The 11, 12, 13, and 21 tooth germs are small and have not erupted. The differential diagnosis was dentinogenesis imperfecta and segmental odontomaxillary dysplasia. The treatment was removable acrylic partial dentures at 51, 52, and 53 regions. RO involving two regions is very rare. In this case report, an evaluation was carried out using CBCT with a Reformatted Multiplanar (MPR) view, panoramic Volume Rendering (VR) on axial, panoramic, transaxial-sagittal, and 3D views so the evaluation of the development of tooth germs can be carried out in all aspects. The typical radiographic appearance of RO indicates that radiographic examination is the main diagnostic method in establishing the diagnosis, which is important in determining the appropriate treatment plan.*

Keywords: dental anomaly; *cone beam computed tomography*; *ghost teeth*; regional odontodysplasia

PENDAHULUAN

Regional odontodysplasia (RO) merupakan anomali perkembangan langka yang melibatkan satu atau beberapa gigi pada kuadran tertentu pada maksila dan atau mandibula serta dapat melibatkan gigi desidui maupun gigi permanen.¹ Anomali ini terjadi secara lokal, *nonherediter developmental abnormality* dengan kerusakan yang parah pada pembentukan enamel, dentin dan pulpa. Regional odontodysplasia sangat jarang ditemui dan tidak ada predileksi ras serta sedikit lebih banyak pada wanita dibandingkan laki-laki dengan rasio 1,4 : 1.¹⁻³ Insidensi kejadian hanya 1 kasus dari 1.000.000 kelahiran.^{4,5} Anomali ini terjadi berkaitan dengan usia erupsi gigi sulung yaitu usia 2-4 tahun dan gigi permanen pada usia 7-11 tahun.^{2,3} Umumnya melibatkan gigi pada area tertentu dan beberapa gigi yang bersebelahan. Rahang atas lebih sering terlibat (2,5 : 1) dan sering pada gigi anterior.^{1,3,6} Pada laporan kasus yang berasal dari 28 negara yang berbeda dan melibatkan 180 pasien menunjukkan bahwa RO yang melibatkan gigi-gigi rahang atas mencapai 70% kasus, sebanyak 45,6% kasus pada sisi kiri, dan hanya terdapat dua kasus yang di laporkan melibatkan dua kuadran melewati midline pada rahang atas.⁷ Secara klinis pasien datang dengan keluhan gigi yang terlambat erupsi atau bahkan tidak erupsi.^{1,3} Kasus dengan gigi yang tidak erupsi mencapai 92,2%.⁷ Gambaran radiografis anomali ini menunjukkan kamar pulpa yang besar dengan lapisan enamel dan dentin yang sangat tipis serta terjadi penurunan densitas sedangkan ukuran gigi tampak normal atau sedikit lebih kecil daripada normal sehingga tampilan gambaran tersebut tampak seperti "*ghost teeth*".^{1,3,6} Akar yang pendek dan terbuka sering terlihat. Pulpa yang membesar seringkali menggambarkan adanya satu atau lebih *pulp stone*.³

Gambaran radiografis "*ghost teeth*" merupakan karakteristik dari anomali ini dan dilaporkan pada sebagian besar kasus dan menggambarkan buruknya perkembangan benih gigi. Hal ini menunjukkan bahwa pemeriksaan radiografik merupakan metode diagnostik utama

dalam mengkonfirmasi RO.⁷⁻⁹ Informasi yang didapatkan dari pemeriksaan ini berguna untuk menentukan rencana perawatan, apakah akan diperlukan pencabutan atau bedah dan tehnik yang digunakan. Kompleksitas abnormalitas yang membutuhkan visualisasi gambaran hubungan gigi dan skeletal dapat dilakukan dengan pemeriksaan Cone Beam Computed Tomography (CBCT).¹⁰ Gambaran radiografik RO memiliki karakteristik spesifik sehingga mudah dikenali. Kesulitan yang dihadapi dalam menentukan rencana perawatan yang tepat dapat diatasi khususnya dengan pemeriksaan radiografik tiga dimensi sehingga dapat dilakukan tatalaksana yang tepat.⁷ Laporan kasus berikut ini memaparkan gambaran radiografik CBCT pasien dengan RO yang melibatkan regio anterior kanan rahang atas dan insisivus sentral kiri rahang atas yang sangat jarang terjadi.

METODE

Studi kasus ini sudah mendapat persetujuan dari pasien dan dokter yang merawat sesuai dengan nomor persetujuan etik 003/UN2.F2.RSKGM/PPM.00/2023. Pasien anak laki-laki usia 8 tahun 8 bulan datang bersama orang tuanya ke klinik Kedokteran Gigi Anak RSGMP FKG UI dengan keluhan gigi depan atas kanan permanen belum tumbuh. Hasil anamnesis menunjukkan gigi sulung pada daerah tersebut mengalami keterlambatan erupsi. Gigi sulung yang kemudian erupsi pada usia 3 tahun memiliki bentuk kecil dan runcing dengan warna kehitaman. Gusi disekitar gigi tersebut pernah bengkak dan goyang, kemudian dilakukan drainase abses dan dicabut. Tidak ada riwayat anggota keluarga pasien yang menunjukkan kasus serupa. Pemeriksaan intraoral tampak enamel hipoplasia pada gigi 35 dan 44 serta persistensi gigi 84 dan 75. Gigi 51, 52, 53 premature eksfoliasi. Tampak gigi 21, 11, 12, 13 belum erupsi (Gambar 1).

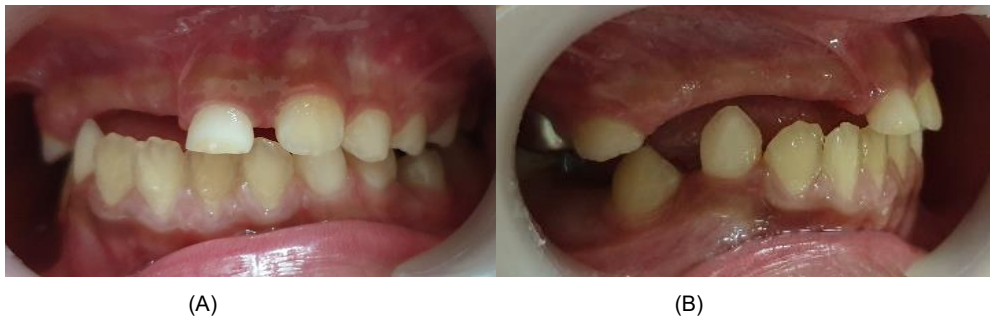Hasil pemeriksaan *Cone Beam Computed Tomography* (CBCT) pada gambaran *panoramic reconstruction* (Gambar 2 A) menunjukkan kehilangan gigi 51, 52 dan 53, gigi 61 tampak

resorpsi akar mencapai 1/3 apikal. Gambaran radiografik benih gigi 11, 12, 13, 21 tampak berukuran kecil dibandingkan dengan ukuran gigi permanen pada umumnya dan belum erupsi. Pembentukan gigi benih gigi 11, 12, 13 mencapai 1/3 tengah mahkota sedangkan pembentukan benih gigi 21 mencapai 1/3 servikal akar. Gigi geligi rahang bawah menunjukkan pola pertumbuhan erupsi yang dalam batas normal. Pada gambaran 3D CBCT (Gambar 2 B) pertumbuhan tulang wajah tampak normal.

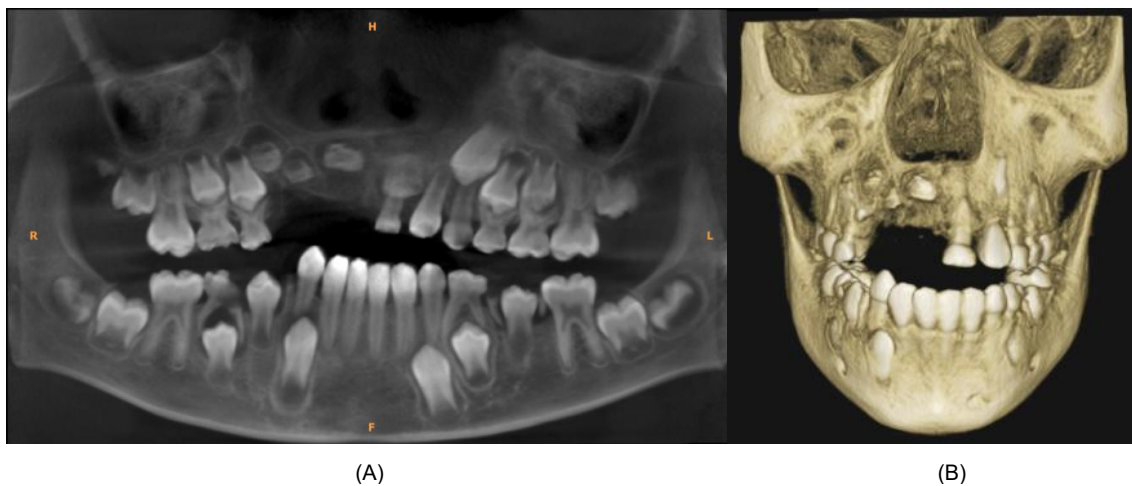
Pada CBCT *panoramic view* benih gigi 11 (Gambar 3) tampak pembentukan mahkota sampai dengan 1/3 tengah. Pada potongan transaxial-sagittal bentuk benih gigi 11 tampak tidak beraturan dan terdapat cekungan pada permukaan labial dengan bentuk kamar pulpa

yang relative tidak melebar. Pada *panoramic view* bentuk benih gigi 12 (Gambar 4) dan benih gigi 13 (Gambar 5) memberikan gambaran seperti pada benih gigi 11 namun kamar pulpa tampak membesar. Benih gigi 11 dan 13 dikelilingi garis *hiperdense* berupa folikel gigi yang tampak terputus di bagian insisal sedangkan folikel benih gigi 12 relatif tampak utuh. Posisi benih gigi 11 dan 13 jauh dari alveolar crest dan tampak berbatasan dengan dasar fossa nasal.

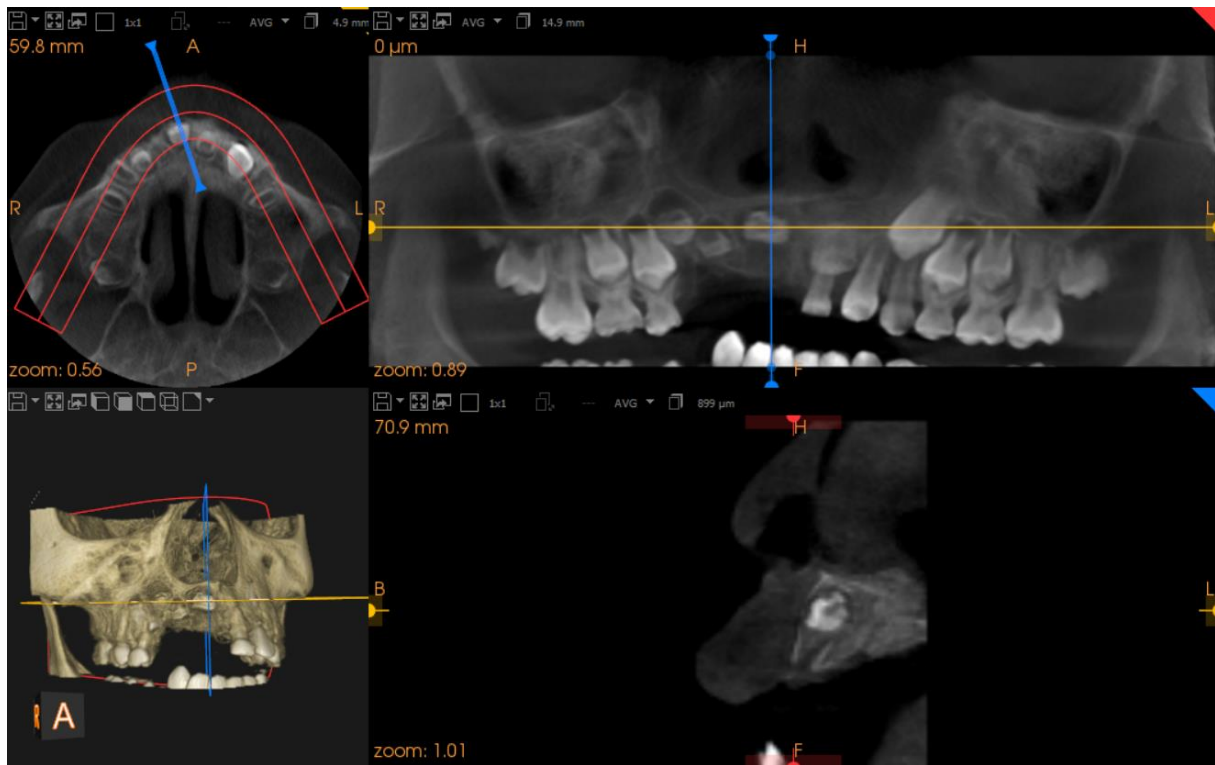
Pada CBCT *panoramic view* regio gigi 61 (Gambar 6) tampak benih gigi 21 memberikan gambaran bentuk mahkota dan folikel yang lebih utuh dibandingkan dengan kondisi benih gigi 11-13. Pembentukan benih gigi 21 telah mencapai 1/3 servikal mahkota dan disertai kamar pulpa yang tampak membesar.



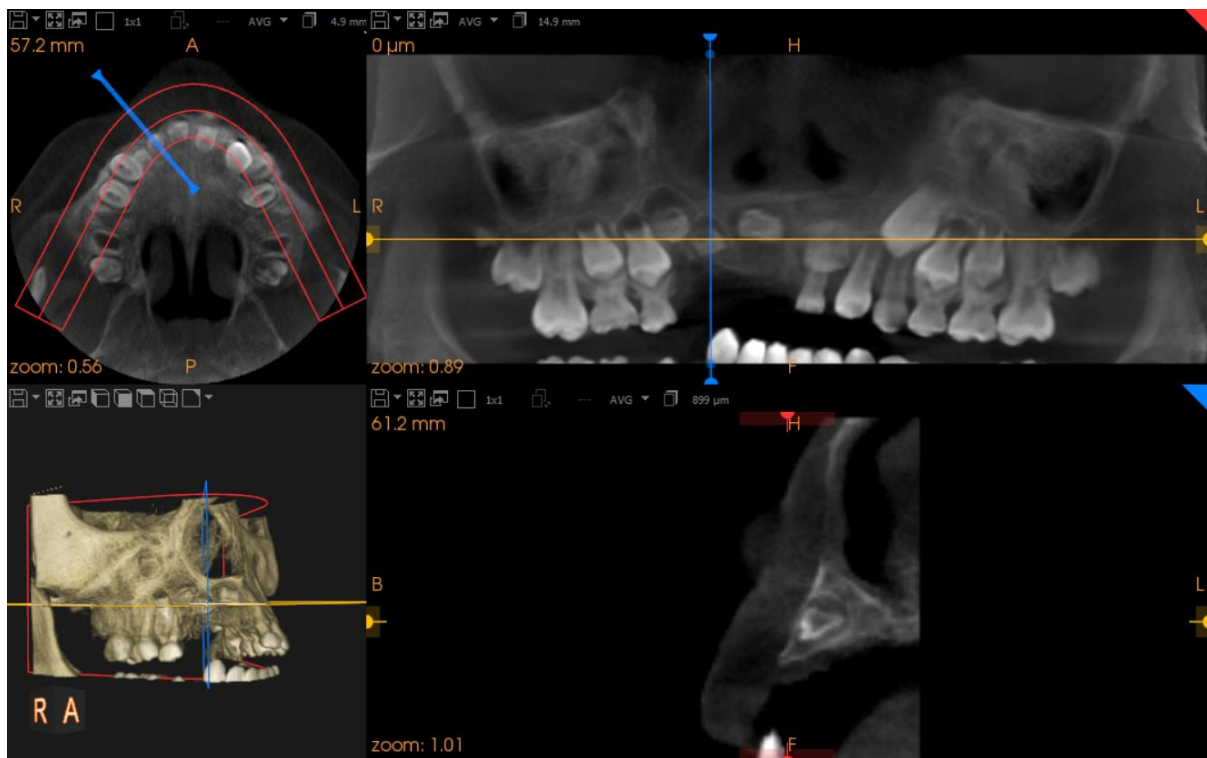
Gambar 1. Gambaran klinis intraoral dalam aspek frontal (A) dan lateral kanan (B)



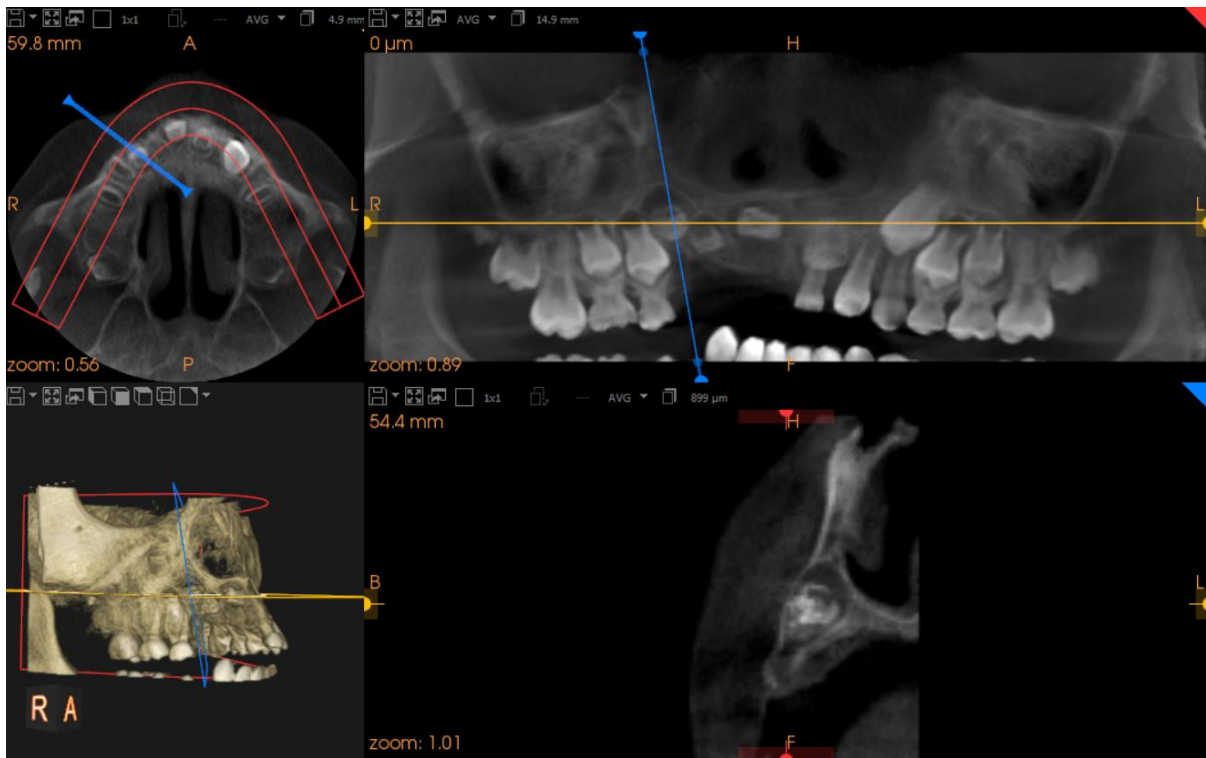
Gambar 2. (A) *Panoramic reconstruction* menunjukkan kehilangan gigi 51, 52, dan 53. Benih gigi 11, 12, 13 berukuran lebih kecil dibandingkan gigi kontralateral, pembentukan mencapai 1/3 tengah mahkota dan belum erupsi. Gigi 61 resorpsi akar mencapai 1/3 apikal, benih gigi 21 juga berukuran kecil, pembentukan akar mencapai 1/3 servikal dan belum erupsi. (B) Gambaran 3D CBCT menunjukkan tidak tampak asimetri wajah dan pertumbuhan tulang wajah tampak normal.



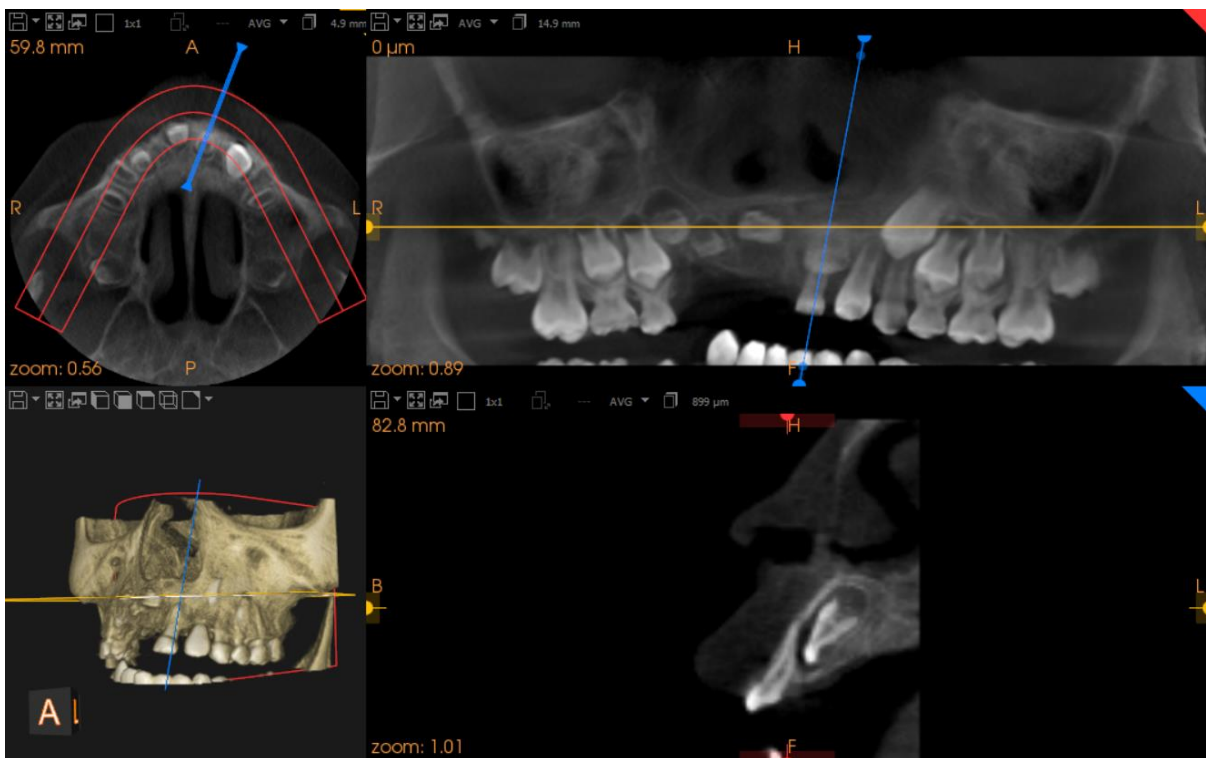
Gambar 3. Multiplanar reformatted (MPR), panoramic Volume Rendering (VR) pada benih gigi 11 (Axial, panoramic view, transaxial-sagittal, dan 3D view)



Gambar 4. Multiplanar reformatted (MPR), panoramic Volume Rendering (VR) pada benih gigi 12 (Axial, panoramic view, transaxial-sagittal, dan 3D view)



Gambar 5. Multiplanar reformatted (MPR), panoramic Volume Rendering (VR) pada benih gigi 13 (Axial, panoramic view, transaxial-sagittal, dan 3D view)



Gambar 6. Multiplanar reformatted (MPR), panoramic Volume Rendering (VR) pada benih gigi 21 (Axial, panoramic view, transaxial-sagittal, dan 3D view)

Berdasarkan pemeriksaan subjektif berupa anamnesis, dan pemeriksaan klinis, dan gambaran radiografis yang memiliki karakteristik yang spesifik serta mempertimbangkan usia dan riwayat gigi pasien maka dapat ditegakkan diagnosis pasien mengalami regional odontodysplasia pada benih gigi 51, 52, 53, 61. Berdasarkan gambaran radiografis khas kelainan tersebut maka diagnosis banding kasus ini adalah dentinogenesis imperfecta dan segmental odontomaxillary dysplasia.

Pasien dilakukan perawatan berupa pemasangan gigi tiruan sebagian lepasan akrilik pada regio 51, 52, 53 dengan cengkram pada gigi 16, dan 26. Perawatan tersebut bertujuan untuk membantu fungsi estetika, mempertahankan ruang dan tulang alveolar, serta menstimulasi pertumbuhan benih gigi 11, 12, 13, dan 21.

PEMBAHASAN

Regional odontodysplasia merupakan anomali gigi dengan kerusakan yang parah pada pembentukan enamel, dentin dan pulpa. Sebagian besar kasus *idiopathic*, namun beberapa berkaitan dengan bermacam-macam sindrom, abnormalitas pertumbuhan, kelainan saraf dan malformasi vaskular. Kondisi patologis yang berkaitan dengan RO antara lain *ectodermal dysplasia*, *epidermal nevi*, *hypophosphatasia*, *hydrocephalus*, *ipsilateral facial hypoplasia*, *neurofibromatosis*, *orbital coloboma*, *rhesus incompatibility* dan *vascular nevi*. Kemungkinan penyebab RO antara lain migrasi abnormal dari sel neural crest, virus laten, defisiensi sirkulasi lokal, trauma atau infeksi lokal, hyperpyrexia, malnutrisi, penggunaan obat-obatan saat hamil, radioterapi dan mutasi somatik.³ Pada kasus ini terdapat riwayat gusi yang bengkak disekitar gigi 51, 52, 53 dan menyebabkan gigi tersebut goyang sehingga pada kasus ini kelainan yang terjadi diduga berkaitan dengan penyebab lokal.

Regional odontodysplasia umumnya melibatkan gigi pada area tertentu dan beberapa gigi yang bersebelahan. Keterlibatan lebih dari dua kuadran sangat jarang dilaporkan.^{3,7} Seperti

pada kasus ini yang melibatkan gigi 51, 52, 53, 61 dan benih gigi 11, 12, 13, 21 yang merupakan dua kuadran berbeda dan termasuk kasus yang sangat jarang terjadi.

Pada umumnya pasien datang dengan keluhan gigi yang terlambat erupsi atau bahkan tidak erupsi secara klinis.^{1,3} Kondisi tersebut juga ditemukan pada kasus ini dimana pasien datang dengan keluhan gigi depan atas kanan permanen belum erupsi. Secara klinis, gigi yang mengalami RO dapat erupsi dan menunjukkan gambaran mahkota berwarna kuning sampai coklat dengan ukuran kecil dan irregular terkadang permukaannya sangat kasar. Karies dan lesi periapikal juga umum ditemui.³

Berdasarkan hasil pemeriksaan klinis dan radiografik yang telah dilakukan pasien di diagnosis dengan RO. Diagnosis banding untuk RO antara lain dentinogenesis imperfekta dan segmental odontomaxillary dysplasia. Dentinogenesis imperfekta pada umumnya terdapat riwayat keluarga. Hal ini berbeda dengan RO yang tidak diturunkan dan merupakan ciri pembeda yang sangat penting. Pada RO, enamel gigi mengalami hipoplastik dan melibatkan hanya beberapa gigi dari kuadran tertentu sedangkan pada dentinogenesis imperfekta enamel tidak mengalami hipoplastik dan melibatkan semua gigi sulung yang ada pada rongga mulut.¹

Diagnosis banding kedua adalah segmental odontomaxillary dysplasia. Anomali ini sering terjadi secara unilateral di regio posterior rahang atas yang menyebabkan pembesaran gingiva dan anomali gigi. Sering terjadi agenesis gigi atau hipoplastik bahkan beberapa gigi tidak erupsi. Secara radiografis menunjukkan gambaran peningkatan densitas proses alveolaris maksila, trabekula tulang tampak menebal dan kasar dengan orientasi dalam arah vertikal serta dapat tampak sebagai *ground glass*.^{1,2} Akar gigi sulung tampak lebih besar dan bentuknya melebar. Mahkota gigi sulung maupun permanen terkadang membesar. Pembesaran kamar pulpa dan resorpsi akar gigi sulung tampak terjadi secara tidak teratur. Sering terjadi keterlambatan erupsi gigi molar permanen pertama dan kedua. Hal ini berbeda dengan RO

yang umumnya dikaitkan dengan *ghost teeth* dan tidak terkait dengan ekspansi dan perubahan pola trabekular tulang alveolar.¹

Pemeriksaan radiografik dengan menggunakan Cone Beam Computed Tomography (CBCT) memberikan gambaran hubungan antara gigi dan skeletal serta kompleksitas abnormalitas yang mungkin terjadi dengan lebih akurat dibandingkan pemeriksaan radiografik dua dimensi.¹⁰ Penggunaan CBCT pada pasien RO memungkinkan untuk dilakukan *reformat* gambaran panoramik, *cross-sectional*, axial-coronal-sagittal dan 3D view sehingga dapat dilakukan penilaian kepadatan jaringan, ukuran ruang pulpa dan tahap mineralisasi.¹¹ Laporan kasus ini menyajikan gambaran CBCT dengan tampilan *Multiplanar reformatted (MPR)*, *panoramic Volume Rendering (VR)* pada potongan axial, *panoramic view*, transaxial-sagittal, dan 3D view yang memudahkan dalam mengevaluasi perkembangan benih gigi yang terlibat secara menyeluruh dalam segala aspek.

Pemeriksaan holistik untuk setiap individu penting dalam menentukan rencana perawatan yang tepat.³ Deteksi dini dengan karakteristik klinis dan radiografik yang spesifik sangatlah penting sehingga dapat dilakukan perawatan profilaktik dan dapat mempertahankan gigi yang akan mempengaruhi perkembangan alveolar ridge-nya.¹² Beberapa faktor yang perlu dipertimbangkan dalam menentukan rencana perawatan antara lain usia pasien, riwayat medis yang berkaitan, riwayat perawatan gigi, perilaku anak dan orang tua terhadap perawatan gigi dan jumlah gigi yang terlibat.¹³ Kebutuhan fungsional baik bicara, estetis maupun penting untuk dipertimbangkan.^{14,15}

Perawatan kasus RO membutuhkan kolaborasi multidisiplin antara pedodontis, bedah mulut, ortodontis dan prostodontis.¹⁶ Gigi yang tidak erupsi sebaiknya dibiarkan dan untuk pemulihan fungsi sebaiknya menggunakan gigi tiruan lepasan sampai dengan periode pertumbuhan selesai.^{1,3,9} Pada kasus ini, untuk regio 51, 52, 53 dilakukan pemasangan gigi tiruan sebagian lepasan akrilik untuk membantu fungsi estetika, mempertahankan

ruang dan tulang alveolar, serta menstimulasi pertumbuhan benih gigi 21, 11, 12, dan 13.

KESIMPULAN

Regional odontodysplasia merupakan anomali langka yang melibatkan satu atau beberapa gigi pada kuadran tertentu dan gigi anterior rahang atas merupakan gigi yang paling sering terlibat. Anomali ini dapat terjadi pada gigi desidui maupun gigi permanen. Gambaran radiografik yang khas dari anomali ini menunjukkan bahwa pemeriksaan radiografik merupakan metode diagnostik utama dalam menegakkan diagnosis regional odontodysplasia yang penting dalam menentukan rencana perawatan yang tepat.

DAFTAR PUSTAKA

1. Mallaya S, Lam E. White and Pharoah's Oral Radiology. White and Pharoah's Oral Radiology, 8th ed. Missouri: Elsevier; 2018.
2. Koenig LJ. Diagnostic Imaging: Oral and Maxillofacial, 2nd Ed. Philadelphia: Elsevier; 2017.
3. Neville B, et al. Oral and Maxillofacial Pathology, 4e by Brad W. Neville DDS; 2016.
4. Sikdar R, Chatterjee AN, Gayen K, Shirolkar S, Bag A, Sarkar S. Regional odontodysplasia: A rare case series and review. J Prim Care Dent Oral Heal. 2021; 2(3): 88-91. doi: 10.4103/jpcdoh.jpcdoh_21_21
5. Rashidian A, Afsharian ZM, Azarshab M, Zarrabian T. Regional odontodysplasia: Report of a case. J Clin Pediatr Dent. 2013; 14(4): 198-200. doi: 10.17796/jcpd.29.1.k46q040452818741
6. Hubar JS. Fundamentals of Oral and Maxillofacial Radiology; 2017. doi:10.1002/9781119411871
7. Nijakowski K, Woś P, Surdacka A. Regional odontodysplasia: a systematic review of case reports. Int J Environ Res Public Health. 2022; 19(3): 1683. doi: 10.3390/ijerph19031683
8. Ide M, Oshima Y, Chiba T, Adaniya A, Kuroki T, Asada Y. Regional odontodysplasia in maxillary right anterior region—First report:

- Clinical management in relation to 2 case reports. *Pediatr Dent J.* 2020; 30(2): 124-128. doi: 10.1016/j.pdj.2020.01.002
9. Lima SA de A, de Oliveira AV, Lima LSG, Paranhos LR, Jóias RP, Siqueira DF. Characteristics of regional odontodysplasia: A case report. *Acta Sci - Heal Sci.* 2012; 34(2): 215-219. doi: 10.4025/actascihealthsci.v34i2.13380
 10. Scarfe WC. Clinical recommendations regarding use of cone beam computed tomography in orthodontic treatment. Position statement by the American Academy of Oral and Maxillofacial Radiology. *Oral Surg Oral Med Oral Pathol Oral Radiol.* 2013; 116(2): 238-257. doi: 10.1016/j.oooo.2013.06.002
 11. Mabrouk R, Chouchene F, Maatouk F, Masmoudi F, Baaziz A, Ghedira H. Cone-beam computed tomography in the diagnosis of regional odontodysplasia. *Clin Case Reports.* 2022; 10(5): 1-8. doi: 10.1002/ccr3.5890
 12. Jahanimoghadam F, Pishbin L, Rad M. Clinical, Radiographic and Histologic Evaluation of Regional Odontodysplasia: an Unusual Case Report with 6-Year Follow-Up. *Int J Dent Oral Heal.* 2021; 7(2): 159-163. doi: 10.16966/2378-7090.341
 13. Magalhães AC, Pessan JP, Cunha RF, Delbem ACB. Regional odontodysplasia: Case report. *J Appl Oral Sci.* 2007; 15(6): 465-469. doi: 10.1590/S1678-77572007000600002
 14. Malhotra R, Shashikiran N, Singla S, Verma A. Regional odontodysplasia: a classical case report. *SRM J Res Dent Sci.* 2013; 4(2): 86. doi:10.4103/0976-433x.120186
 15. Dagistan S, Miloglu O, Goregen M, Hararli A. Regional odontodysplasia. *J Indian Soc Pedod Prev Dent.* 2010; 28(4): 315-318. doi: 10.4103/0970-4388.76166
 16. Nijakowski K, Surdacka A. Regional odontodysplasia - A rare developmental dental anomaly. *Pediatr Pol.* 2021; 96(2): 153-155. doi: 10.5114/polp.2021.107402